

Le Thésaurus est un travail collaboratif sous égide de la Fédération Francophone de Cancérologie Digestive (FFCD), de la Fédération Nationale des Centres de Lutte Contre le Cancer (Unicancer), du Groupe Coopérateur multidisciplinaire en Oncologie (GERCOR), de la Société Française de Chirurgie Digestive (SFCD), de la Société Française de Radiothérapie Oncologique (SFRO), de la Société Française d'Endoscopie Digestive (SFED) et de la Société Nationale Française de Gastroentérologie (SNFGE).

Chapitre : 11

Tumeurs neuroendocrines digestives

(sous l'égide du GTE, Groupe d'étude des Tumeurs Endocrines)

Date de cette version :

12/10/2017

Date de dernière mise à jour à vérifier sur www.tncd.org/www.snfge.org

Mise en garde

Du fait de l'actualisation fréquente du TNCD, l'utilisation de ce document imprimé impose de vérifier qu'une version plus récente

n'a pas été mise à disposition sur le site.

Si la date ci-dessus remonte à plus d'un an, ce document n'est certainement plus à jour et doit être remplacé par un nouveau.



Recommandations communes avec le GTE, RENATEN et TENpath

GROUPE DE TRAVAIL : Pr Guillaume CADIOT coordonnateur (Reims), Dr Eric BAUDIN (Villejuif), Pr Romain CORIAT (Paris), Pr Anne COUVELARD (Paris), Dr Louis de MESTIER (Clichy-la-Garenne), Pr Clarisse DROMAIN (Villejuif), Pr Sébastien GAUJOUX (Paris), Dr Rodica GINCUL (Lyon), Pr Côme LEPAGE (Dijon), Dr Catherine LOMBARD-BOHAS (Lyon), Pr Gilles PONCET (Lyon), Dr Guillaume ROQUIN (Angers), Pr Philippe RUSZNIEWSKI (Clichy-la-Garenne), Dr Denis SMITH (Bordeaux), Pr Thomas WALTER (Lyon).

RELECTURE : T. APARICIO (Paris), O. BOUCHE (Reims), J.-A. CHAYVIALLE (Lyon), B. CHIBAUDEL (Paris), E. CUELAR (Toulouse), S. DEGUELTE (Reims), M. DUCREUX (Villejuif), L. ETCHECHOURY (Bayonne), B. GOICHOT (Strasbourg), R. KIANMANESH (Reims), L. LELONG (Bayonne), P. MAINGON (Paris), P. NICCOLI (Marseille), S. ROOS (Albi), A. SAUVANET (Paris)

Comment citer ce chapitre ? Cadiot G, Baudin E, Coriat R, Couvelard A, de Mestier L, Dromain C, Gaujoux S, Gincul R, Lepage C, Lombard-Bohas C, Poncet G, Roquin G, Ruszniewski P, Smith D, Walter T. «Tumeurs neuro-endocrines». *Thésaurus National de Cancérologie Digestive*, 12-10-2017, [En ligne] <http://www.tncd.org>

11.1. INTRODUCTION

- Les tumeurs neuroendocrines (TNE) primitives peuvent survenir dans tout l'appareil digestif, incluant le tube digestif (de l'œsophage à l'anus), le pancréas et exceptionnellement le foie, la vésicule biliaire...
- On distingue les tumeurs fonctionnelles (responsables de symptômes cliniques liés à une production tumorale de peptides ou d'amines) nécessitant un traitement antisécrétoire spécifique, des tumeurs non fonctionnelles (sans symptôme clinique lié à une production de peptides ou d'amines)
- Une analyse anatomopathologique de la tumeur doit être obtenue (biopsie, chirurgie) avant tout traitement médical antitumoral sans retarder le traitement symptomatique. Si la quantité de matériel tumoral est insuffisante pour appliquer correctement la classification histologique OMS (classification modifiée en 2017 pour les tumeurs du pancréas mais utilisée de facto aussi pour toutes les localisations digestives et remplaçant donc la classification OMS 2010, annexe 1), il peut être nécessaire de refaire un prélèvement. Un nouveau prélèvement peut être également nécessaire si l'évolution ultérieure paraît inhabituelle (récidive, métastase hépatique...).

- Une attention particulière doit être portée aux TNE avec un fort indice de prolifération (indice Ki67 > 20% ou grade 3) qui peuvent correspondre à une morphologie bien ou peu différenciée de prise en charge thérapeutique différente. Une relecture dans le réseau TENpath (cf ci-dessous) rapide est recommandée.
- La nouvelle classification OMS publiée en 2017 pour les TNE du pancréas (annexe 1) mais utilisable pour toutes les TNE digestives [Klöppel 2017] identifie les TNE bien différenciées à fort indice de prolifération (de grade 3).
- Une nouvelle classification TNM (8^{ème} édition) est aussi publiée en 2017 (pour tous les types tumoraux et tous les organes); pour les TNE, les modifications sont importantes, notamment pour la localisation pancréatique (annexe 2)
- Les principaux facteurs de mauvais pronostic sont le caractère peu différencié de la tumeur, le grade histologique élevé (forte prolifération cellulaire), le stade métastatique.
- La rareté et l'hétérogénéité des TNE expliquent le faible nombre d'études randomisées et le faible niveau de preuve global. Favoriser l'inclusion dans les essais thérapeutiques est ainsi une priorité, même dans les situations pour lesquelles il existe des recommandations
- Tous les dossiers de malades atteints de TNE doivent être discutés en RCP régionale dans le cadre du réseau national spécifique aux TNE, RENATEN, labellisé par l'INCa. Le matériel anatomo-pathologique doit, selon les indications (annexe 3), avoir été relu par un pathologiste du réseau TENpath. Informations et modalités : www.renaten.org et www.tenpath.org.
- Certaines tumeurs bien différenciées, notamment duodéno-pancréatiques, peuvent s'intégrer dans des maladies pour lesquelles il existe une prédisposition génétique : essentiellement la néoplasie endocrinienne multiple de type 1 (NEM 1) à discuter systématiquement en cas de tumeur duodéno-pancréatique, exceptionnellement la maladie de von Hippel-Lindau, la neurofibromatose de type 1 (maladie de von Recklinghausen) et la sclérose tubéreuse de Bourneville
- Il faut prendre en considération les risques induits par l'irradiation des tomodensitométries (TDM) répétées chez les malades atteints de tumeurs à faible potentiel évolutif ou d'un syndrome de prédisposition héréditaire, dont le suivi peut être très prolongé (> 10 ans). Une technique d'imagerie sans irradiation est préférable pour la surveillance des patients, notamment l'IRM
- L'objectif thérapeutique principal doit être partagé avec chaque patient, à chaque phase de sa maladie : guérison, augmentation de la survie, contrôle local, contrôle des symptômes, amélioration de la qualité de vie...
- Sauf indication contraire, les recommandations proposées sont des avis d'experts
- La liste régulièrement mise à jour des études en cours est en ligne sur le site du GTE (http://www.reseau-gte.org/index.php?section=article&id_article=435)

11.2. EXPLORATIONS PRE-THERAPEUTIQUES DES TNE DIGESTIVES

Ceci s'applique aussi aux tumeurs pour lesquelles le diagnostic a été fait de façon fortuite à l'occasion d'un geste chirurgical ou d'une polypectomie, notamment les tumeurs appendiculaires, gastriques et rectales.

11.2.1. Cas dans lesquels les explorations complémentaires sont inutiles

- TNE appendiculaires et rectales bien différenciées G1 < 1 cm si la résection a été totale
- TNE fundiques bien différenciées G1 < 1 cm (T1) dans un contexte de gastrite atrophique fundique chronique ou de NEM 1 : les explorations tumorales sont inutiles car il s'agit de tumeurs n'ayant pas de potentiel métastatique, même si elles sont nombreuses. En revanche, des explorations complémentaires et un suivi sont nécessaires pour la maladie sous-jacente (notamment maladie de Biermer).

11.2.2. Examens morphologiques initiaux

Références

- **TDM abdomino-pelvienne** avec systématiquement un temps artériel tardif (30 sec) puis portal (70-90 sec) car, certaines tumeurs bien différenciées très vascularisées ne sont visibles qu'à la phase artérielle de l'injection.
- **TDM thoracique** si tumeur métastatique ou localement avancée (T4, N+) ou de site primitif inconnu ou en cas de NEM1 ou de point d'appel clinique.
- **L'IRM avec injection de gadolinium** est plus sensible que la TDM pour la détection des métastases hépatiques et osseuses ; elle doit comporter des séquences de diffusion performantes pour la détection des métastases de petite taille. Une IRM hépatique est recommandée en association au TDM (thoraco) abdomino-pelvien lors du bilan initial afin de faire un bilan exhaustif d'une éventuelle atteinte hépatique et d'évaluer au mieux la stratégie thérapeutique. Cette IRM sera au mieux hépatique et abdomino-pelvienne, c'est-à-dire descendant jusqu'au pelvis. En cas de métastases hépatiques, elle est indispensable et sera l'examen du suivi.
- **Échoendoscopie** pour les tumeurs paraissant résécables de siège duodénal et pancréatique ainsi que pour les TNE gastriques et rectales. L'échoendoscopie est cependant inutile en cas de TNE fundiques multiples de petite taille développées sur gastrite atrophique fundique dont le risque de malignité est extrêmement faible quand elles mesurent moins de 1 cm.
- **TNE bien différenciées :**
 - Scintigraphie des récepteurs de la somatostatine (Octréoscan®). TEP-FDG si Octréoscan® négatif et taille tumorale > 2 fois la capacité de résolution de l'examen (1,5 cm, seuil non parfaitement défini), ainsi que pour les TNE avec

indice de prolifération (Ki 67) élevé (seuil non parfaitement défini : > 10 %). La positivité de la TEP-FDG est un facteur de mauvais pronostic [p53 2009].

- Imagerie guidée par les résultats de l'Octréoscan® et/ou aux TEP.
- TNE iléale : iléocoloscopie à la recherche d'une tumeur du côlon (augmentation du risque).
- Syndrome de Zollinger-Ellison (SZE) : gastroscopie avec examen attentif du duodénum (recherche de gastrinomes) et du fundus avec biopsies fundiques (hyperplasie des cellules ECL et TNE fundiques de type 2) .
- En cas de métastases hépatiques : recherche systématique de métastases extra-hépatiques, notamment osseuses et d'adénopathies médiastinales, d'autant plus que la résection chirurgicale des métastases semble possible : TDM thoracique et IRM du rachis (ou IRM corps entier).
- En cas de métastases hépatiques neuroendocrines avec primitif inconnu :
 - une sécrétion hormonale ou le profil immunohistochimique peut orienter le bilan d'extension (duodéno-pancréatique versus intestinale ou bronchique) (cf 11.2.3. options) ;
 - faire un examen d'imagerie nucléaire performant : TEP 68-GA ou TEP DOPA selon le contexte ;
 - si appendicectomie antérieure, vérifier l'absence de TNE appendiculaire sur le compte-rendu anatomopathologique ;
 - échoendoscopie de la région duodéno-pancréatique, gastroscopie avec examen attentif du duodénum et de la papille ;
 - coloscopie avec iléoscopie (les TNE iléales peuvent être détectées à l'iléoscopie) ;
 - entéroscanner; l'existence d'un paquet ganglionnaire mésentérique est très en faveur d'une TNE du grêle ;
 - penser à un primitif non digestif : thoracique (TDM thoracique), un carcinome médullaire de la thyroïde (calcitonine sérique très sensible mais non spécifique et ACE) , un paragangliome ou un phéochromocytome (tumeurs habituellement négatives pour la cytokératine) (métanéphrines urinaires ou plasmatisques).
- **Carcinomes neuroendocrines peu différenciés G3** : TEP-FDG, pas d'indication d'imagerie des récepteurs de la somatostatine, recherche systématique de métastases cérébrales par IRM.

Options

- En cas de suspicion non prouvée de TNE du grêle, notamment en cas de paquet ganglionnaire mésentérique :
 - faire une **TEP F-DOPA** qui peut montrer la (les) tumeur(s) primitive(s) et éventuellement une **iléoscopie** et un **entéroscanner**.
 - L'exploration du grêle par **vidéo-capsule** a peu d'intérêt surtout si l'indication chirurgicale est posée. Si elle devait être faite, l'utilisation préalable d'une capsule Patency® est recommandée.

En raison de leur meilleure résolution et leur meilleure sensibilité, les examens TEP avec analogues de la somatostatine remplaceront l'Octréoscan® dès qu'ils seront plus largement disponibles.

Essai clinique

(http://www.reseau-gte.org/index.php?section=article&id_article=435)

Etude [BRD 11/5-K/](#) TEP/TDM au 68Ga-DOTATOC dans les TE-GEP.
Coordonnateur : C. Ansquer (Angers)

11.2.3. Analyse anatomopathologique

Références

- L'analyse anatomo-pathologique permet d'affirmer le diagnostic de TNE et de déterminer les facteurs histo-pronostiques
- Il faut utiliser la classification de l'OMS, qui repose sur la différenciation (morphologie cellulaire) et le grade tumoral (prolifération évaluée par le Ki67 et/ou l'indice mitotique). La classification OMS a été mise à jour pour la localisation pancréatique en 2017 mais supplante déjà la classification OMS 2010 pour toutes les autres localisations digestives. La modification principale par rapport à la classification 2010 (annexe 1) est qu'elle intègre les TNE bien différenciées de grade 3 (annexe 1) [Rindi 2010 ; Klöppel 2017]. Il faut y associer la classification pTNM. La classification pTNM officielle est celle de l'UICC ; elle a été mise à jour en 2017 (annexe 2 pour la 8^{ème} version UICC 2017) [UICC 2009 ; UICC 2017]. La classification UICC 2017 se rapproche beaucoup de la première classification TNM proposée initialement par l'ENETS publiée en 2006 [Rindi 2006, 2007]. Nous avons fait le choix de n'indiquer en annexes 1 et 2 que les classifications OMS 2017 et TNM 2017.
- Des publications récentes soulignent les difficultés diagnostiques pour séparer morphologiquement les TNE (tumeur neuroendocrine bien différenciée) et les CNE (carcinome neuroendocrine peu différencié) de grade 3. Au sein de ce groupe de tumeurs de grade 3, des marqueurs diagnostiques supplémentaires en cours de validation permettront d'aider à séparer les tumeurs bien et peu différenciées (p53 , Rb, DAXX, ATRX pour les TNE du pancréas) dont le pronostic et la sensibilité aux chimiothérapies est différente [Coriat 2016, Klöppel 2017, Perren, 2017].
- Les indications de relecture dans le réseau TENpath sont en annexe 3 et le compte-rendu anatomo-pathologique type validé par TENpath et contenant les items indispensables est en annexe 4.

Options

- En cas de métastase révélatrice, certains marqueurs immunohistochimiques peuvent orienter vers le site de la tumeur primitive :
 - TTF1 et CK7 pour les TNE bien différenciées pulmonaires ;
 - CDX2 et sérotonine pour les TNE intestinales ;
 - ISL1 pour les TNE pancréatiques ;
 - calcitonine et ACE pour les carcinomes médullaires de la thyroïde ;

- la sensibilité et la spécificité de ces marqueurs sont toutefois peu satisfaisantes :
- les paragangliomes et phéochromocytomes sont habituellement négatifs pour les cytokératines.

11.2.4. Examens biologiques et autres explorations complémentaires

Références

- **Chromogranine A sérique**, après au moins 7 jours (préférentiellement 14 j) d'arrêt d'un traitement par inhibiteur de la pompe à protons (IPP) (sauf en cas de syndrome de Zollinger-Ellison où l'arrêt des IPP est interdit). La sensibilité de ce dosage pour le diagnostic de TNE n'est correcte que pour les tumeurs déjà évoluées. Les autres causes d'élévation de la chromogranine A sont très fréquentes : insuffisance rénale et toutes les situations d'hypergastrinémie (traitement par IPP, gastrite atrophique fundique liée à une maladie de Biermer ou à une infection à *Helicobacter pylori*) [Vezzosi 2011]. Les causes les plus fréquentes d'élévation non tumorale de la chromogranine A étant associées à une hypergastrinémie, il est souhaitable de n'interpréter une élévation des taux de chromogranine A que si la gastrinémie est normale.
- **TNE duodéno-pancréatique fonctionnelle** : dosage du peptide selon la symptomatologie fonctionnelle ; les tests dynamiques adaptés sont nécessaires si le diagnostic du syndrome fonctionnel n'a pas été confirmé : le test à la sécrétine (disponible en ATU) si suspicion de SZE est à discuter en centre expert et à faire en milieu spécialisé en raison des risques d'hémorragie et de perforation dès la moindre modification des doses d'IPP ; épreuve de jeûne en milieu spécialisé si suspicion d'insulinome; test de freinage en cas d'hypercorticisme.
- **TNE de l'intestin grêle et du côlon droit** : dosage d'acide 5-hydroxy- indole-acétique (5HIAA) urinaire de 24 h sur 1 à 2 jours avec régime approprié (annexe 5). Le dosage de 5HIAA urinaires est inutile dans les autres situations, sauf syndrome carcinoïde. Le dosage de la sérotonine ne doit plus être fait (faux positifs).
- **Syndrome carcinoïde ou élévation des taux urinaires de 5HIAA** : échographie cardiaque à la recherche d'une cardiopathie carcinoïde (examen du cœur droit indispensable); à faire par un cardiologue prévenu de l'objectif de l'examen et si possible expérimenté dans cette pathologie.
- **TNE gastriques** :
 - il existe 3 types de TNE gastriques bien différenciées :
 - type 1- (les plus fréquentes) TNE fundiques multiples sur gastrite atrophique fundique liée à une maladie de Biermer (rarement liées à une infection à *H. pylori*)
 - type 2- (exceptionnelles) TNE fundiques multiples associées au syndrome de Zollinger-Ellison dans le cadre d'une NEM 1
 - type 3- TNE sporadiques (hors contexte d'hypergastrinémie). Elles peuvent être fundiques ou antrales et sont généralement uniques.

- en pratique, l'important est de différencier les tumeurs de type 1 qui sont des tumeurs presque toujours bénignes, multiples et de petite taille (< 1 cm dans 80% des cas) et qui se développent sur une hyperplasie fundique des cellules neuroendocrines, des tumeurs de type 3 qui sont uniques et le plus souvent malignes :
 - dans les tumeurs de type 1 : hypergastrinémie, gastrite atrophique fundique avec hyperplasie neuroendocrine (il s'agit des cellules EC-L – enterochromaffin-like) (biopsies fundiques multiples nécessaires), positivité fréquente des Ac anti-facteur intrinsèque et des Ac anti-cellules pariétales (Biermer), carence en vitamine B12 non obligatoire, carence martiale fréquente, biopsies antrales normales (Biermer), *H. pylori* absent (analyse des biopsies antrales et sérologie *H. pylori*). (Biermer)
 - dans les types 3, tumeur le plus souvent unique, parfois ulcérée, muqueuse fundique sans atrophie ; gastrinémie théoriquement normale.
- Un syndrome sécrétoire secondaire ou un changement de sécrétion (en dehors de la NEM 1) peuvent survenir au cours du suivi d'un patient ayant une TNE connue: notamment syndrome de Cushing, syndrome de Zollinger-Ellison, VIPome, insulinome, glucagonome, hypercalcémie, à suspecter cliniquement et confirmer par les dosages adaptés [de Mestier 2015a].
- **Neuron specific enolase (NSE)** dans les CNE peu différenciés
- Conserver la même méthode de dosage des peptides, des hormones et de la chromogranine A pendant toute la durée du suivi.

Essai clinique

(http://www.reseau-gte.org/index.php?section=article&id_article=435)

Intérêt du dosage plasmatique de 5HIAA dans les TNE du grêle. Coordonnateurs : L. de Mestier, G. Cadiot (Reims)

11.2.5. Recherche d'une prédisposition génétique

Références

- La recherche d'une prédisposition génétique est inutile pour les TNE de localisations suivantes : œsophagienne, appendiculaire, jéjunale, rectale, colique, gastrique (sauf si SZE associé) et CNE peu différencié quelle que soit la localisation
- Tumeurs iléales multiples (ce qui est le cas chez 20-30% des patients): interrogatoire sur d'éventuels antécédents familiaux de TNE du grêle (rares cas familiaux décrits, même si à ce jour aucun gène n'a été identifié) [de Mestier 2017b]
- Situations où la recherche d'un syndrome de prédisposition (essentiellement NEM 1) est systématiquement discutée : TNE duodénale ou pancréatique (ainsi que thymique et bronchique)

- *Comment rechercher une NEM1 ?* Explorations plus ou moins poussées selon l'âge et le contexte (recommandations sur le site du GTE : www.reseau-gte.org) :
 - Interrogatoire personnel et recueil des antécédents familiaux
 - Recherche systématique d'une hyperparathyroïdie : calcémie ionisée basale, phosphorémie, PTH basale et vitamine D
 - Dans les situations à risque élevé de NEM 1 : âge < 50 ans, SZE, tumeurs duodéno-pancréatiques multiples, histoire familiale évocatrice, hyperparathyroïdie ou toute autre atteinte pouvant être liée à la NEM 1 chez le patient ou un apparenté :
 - Y associer une recherche d'adénome hypophysaire, d'adénome ou de tumeur surrénalienne, de TNE bronchique ou thymique, d'autres tumeurs non endocrines liées à la NEM 1, en collaboration avec un endocrinologue ;
 - Recherche de mutations constitutionnelles du gène de la ménine après consentement éclairé.
- Les autres syndromes de prédisposition sont exceptionnellement diagnostiqués par le biais d'une TNE digestive.

Essai clinique

(http://www.reseau-gte.org/index.php?section=article&id_article=435)

Cohorte des tumeurs carcinoïdes familiales de l'intestin grêle. Coordonnateurs : L. de Mestier, G. Cadiot, www.tnefamiliales.fr (Reims)

11.3. PRECAUTIONS CONCERNANT LA CHIRURGIE DES TNE DIGESTIVES

- Préalablement à tout geste chirurgical, les dossiers doivent avoir été discutés en RCP RENATEN et l'indication du geste chirurgical et le type de geste décidés en RCP.
- Le contrôle de l'hypersécrétion hormonale et de ses conséquences biologiques et cliniques doit être obtenu avant la chirurgie [Kaltsas 2017].
- Au moindre doute sur un paragangliome, doser les dérivés méthoxylés urinaires (méтанéprine et normétanéprine) avant une biopsie de la tumeur ou une résection chirurgicale.
- L'anesthésiste (idéalement expérimenté dans la chirurgie des TNE) valide la surveillance et les traitements indispensables pendant la période péri-opératoire (IPP à forte dose par voie iv en cas de SZE, analogues de la somatostatine en cas de TNE du grêle, de syndrome carcinoïde, d'élévation du taux de 5HIAA urinaire, de VIPome ou de glucagonome, contrôle de la glycémie en cas d'insulinome, supplémentation cortisolique en cas de syndrome de Cushing...).

- Pour les tumeurs duodéno-pancréatiques, les indications chirurgicales et le geste chirurgical dépendent de l'existence ou non d'une NEM 1.
- En cas de métastases hépatiques d'une TNE bien différenciée stables ou peu évolutives sur 6 mois, toujours discuter la résection ou la destruction de la totalité des lésions macroscopiques tumorales primitive et secondaires, combinant si besoin d'autres techniques de destruction tumorale (radiofréquence, micro-ondes ...), faites en un seul temps ou non.
- Il est indispensable que les dossiers de patients avec métastases hépatiques soient discutés en RCP RENATEN en présence d'un chirurgien hépatique et d'un radiologue interventionnel.

11.4. TRAITEMENT DES TNE DIGESTIVES BIEN DIFFERENCIÉES (majoritairement G1 et G2)

Attention, des TNE morphologiquement bien différenciées peuvent être de grade G3 (Ki67 > 20% et le plus souvent < 50% mais sans *cut-off* supérieur défini) [Vélayoudom-Céphise 2013 ; Basturk 2015 ; Heetfeld 2015 ; Fazio 2016 ; Tang 2016 ; Sorbye 2015]. La classification OMS 2010 des TNE digestives ne prenait pas en compte ces tumeurs, mais la nouvelle classification 2017 les inclut (annexe 1). Une relecture rapide dans le réseau TENpath est d'autant plus indispensable dans ces cas difficiles à classer (annexe 3).

11.4.1. Traitement des symptômes liés aux sécrétions tumorales

- Le traitement des symptômes liés aux sécrétions tumorales est prioritaire ; il doit être débuté dès que le prélèvement des marqueurs biologiques est effectué (sauf syndrome de Zollinger-Ellison : IPP immédiatement).
- La diarrhée du syndrome carcinoïde est presque toujours associée à une élévation franche des taux urinaires de 5HIAA. Si ce n'est pas le cas, il faut chercher une autre cause à la diarrhée : pullulation microbienne en cas d'obstacle chronique sur le grêle, conséquences mécaniques et fonctionnelles d'une résection iléo-colique droite (perte du frein régulateur de la vidange du grêle en raison de la disparition de la valvule, malabsorption des sels biliaires, pullulation microbienne...).
- Un résumé des AMM des analogues de la somatostatine est indiqué en annexe 6.

Références

- **SZE** : IPP à doses adaptées à la réponse clinique, endoscopique et idéalement sécrétoire (débit acide basal résiduel < 10 mmol H+/h). Débuter à la dose de 60 mg/j (équivalent oméprazole). Ordonnance signalant le traitement à vie, à n'arrêter sous aucun prétexte.
- **Insulinome** : éducation du patient et de son entourage, apports suffisants de sucre, diazoxide, analogues de la somatostatine en cas d'échec sous surveillance initiale en milieu hospitalier (risque d'hypoglycémie paradoxale).

Everolimus en cas d'insulinome métastatique et d'hypoglycémies persistantes malgré les autres traitements [Baudin 2013, Bernard 2013].

- **Syndrome carcinoïde, diarrhée par VIPome, glucagonome symptomatique** : analogue de la somatostatine (octréotide ou lanréotide) à doses adaptées aux symptômes. Un résumé des AMM des analogues de la somatostatine est indiqué en annexe 6.
- **L'hypercalcémie majeure** (> 3,5 mmol/L) peut engager le pronostic vital et doit être traitée en urgence.
- **Traitement antitumoral** en cas d'échec du traitement symptomatique, notamment embolisation/chimioembolisation hépatique, radiothérapie interne vectorisée (RIV), chirurgie de réduction tumorale.

Options

- **Syndrome carcinoïde** : interféron α ; les formes pégylées n'ont pas l'AMM, mais sont mieux tolérées que les formes standard et possiblement plus efficaces [Pavel 2006]
- **VIPome réfractaire** : sunitinib [de Mestier 2015c]
- **Insulinome** : chimioembolisation intraartérielle hépatique, sunitinib [Chen 2013]
- **Diarrhée liée aux analogues de la somatostatine** : apport (systématique ou non) d'enzymes pancréatiques en raison de la stéatorrhée secondaire à l'insuffisance pancréatique exocrine.

Essais cliniques

(http://www.reseau-gte.org/index.php?section=article&id_article=435)

11.4.2. Traitement antitumoral des TNE non métastatiques

11.4.2.1. TNE duodéno-pancréatiques bien différenciées (G1, G2)

Références

Les indications opératoires dépendent de l'existence ou non d'une NEM1, à rechercher avant tout geste chirurgical (cf 11.2.5). La chirurgie des malades atteints de TNE doit être faite dans des centres experts, afin de limiter le risque péri-opératoire, de proposer à des patients sélectionnés des pancréatectomies d'épargne parenchymateuse, et poser une indication pertinente en cas de NEM1.

1) En l'absence de NEM 1 :

- Indication de chirurgie, même en cas d'extension loco-régionale, sauf risques opératoires ou de conséquences fonctionnelles trop élevés. Toute exérèse doit être associée à un curage ganglionnaire, à l'exception des insulinomes bénins. En cas de pronostic rassurant, une pancréatectomie d'épargne avec un simple picking ganglionnaire peut se discuter (compromis bénéfico-riské),

- Discuter la cholécystectomie systématique en cas de tumeur pancréatique à haut risque de récurrence (risque lithiase sous analogue de la somatostatine et de cholécystite si (chimio)embolisation.
- Les TNE G1 non fonctionnelles pancréatiques < 2 cm (T1), peuvent être surveillées, à condition :
 - a. que la preuve de la nature neuroendocrine bien différenciée de grade 1 (G1) ait été apportée à partir d'un faisceau d'arguments (biopsie sous échocytoscopie, TEP au 68Ga-DOTATOC/ Octréoscan® positif, TEP-FDG négative, prise de contraste importante au temps artériel tardif en TDM ou IRM),
 - b. qu'elles ne soient pas symptomatiques (découverte fortuite),
 - c. que le bilan d'extension (ganglions, foie) soit négatif,
 - d. qu'il n'y ait pas de dilatation canalaire pancréatique ou biliaire sur l'imagerie en coupe.
- La même attitude peut être adoptée dans d'autres localisations chez des patients âgés et/ou à haut risque opératoire.
- Le suivi est effectué par l'échocytoscopie ou par l'IRM si la tumeur est parfaitement visible avec cet examen. Le rythme proposé est le suivant : à 6 mois puis tous les ans et discuter la chirurgie en cas d'augmentation de la taille.

2) En cas de NEM 1 :

- Les indications chirurgicales sont limitées à des situations particulières : tumeurs pancréatique de plus de 2 cm ou dont la taille augmente ou présence d'adénopathies, tumeurs fonctionnelles de type insulinome, glucagonome ou VIPome.
- Le geste chirurgical doit être défini en RCP RENATEN avec un chirurgien ayant une expertise dans la prise en charge des patients avec NEM 1.
- Explorations peropératoires systématiques : exploration de toute la cavité abdominale (tumeurs de site inhabituel), échographie pancréatique, transillumination duodénale endoscopique et duodénotomie systématique à la recherche de gastrinomes duodénaux souvent infracentimétriques en cas de SZE.
- Pas d'indication de traitement adjuvant.

Essai clinique

(http://www.reseau-gte.org/index.php?section=article&id_article=435)

Etude IPANEMA : incidentalomes pancréatiques neuroendocrines. Coordonnateurs : R. Gincul, T. Walter (Lyon)

11.4.2.2. TNE du grêle bien différenciées (G1, G2)

Références

- **Chirurgie** à discuter systématiquement en raison des risques de complications locales ultérieures (occlusion, hémorragie, de l'ordre de 20-30%), la résection

complète étant un facteur de bon pronostic [Landry 2013]. L'existence d'une méésentérite rétractile, de volumineuses adénopathies méésentériques, et/ou d'une carcinose péritonéale résécable, ne doit pas contre-indiquer la chirurgie. Il est nécessaire d'explorer toute la cavité abdominale et l'ensemble de l'intestin grêle (tumeurs multiples dans 20-30 % des cas). La principale limite à la résection est le risque de grêle court post-opératoire qu'il faut à tout prix éviter. Une étude de cohorte souligne le rôle pronostique du nombre de ganglions réséqués ainsi que le rapport du nombre de ganglions envahis sur le nombre de ganglions prélevés lors du curage ganglionnaire. Dans l'état actuel des connaissances, on admet aujourd'hui que le curage ganglionnaire doit emporter au minimum 8 ganglions pour identifier les tumeurs N+ [Motz 2017]. Lorsqu'un nombre plus faible de ganglions a été prélevé, notamment en cas de chirurgie en urgence, une réintervention pour un curage adéquat et aussi pour la recherche de tumeurs multiples doit être systématiquement rediscutée en RCP RENATEN. En cas de chirurgie élective, le rôle de l'imagerie est de préciser la localisation de la (des) tumeur(s) primitive(s) mais surtout des adénopathies envahies.

- **L'étendue du curage ganglionnaire** reste controversée. Certains experts recommandent un curage jusqu'à l'origine des vaisseaux méésentériques supérieurs dans leur portion rétropancréatique car plus de 50% de ces derniers sont envahis [Pasquer 2016], sans augmentation de la morbidité, du moins lorsqu'elle est réalisée en centre de référence [Pasquer 2015]. Cependant, le bénéfice du type de curage sur la survie globale n'a pas encore été évalué. En cas d'extension ganglionnaire majeure, le risque de récurrence est important et la morbidité du geste doit être prise en considération. La résécabilité des atteintes ganglionnaires doit être anticipée sur l'imagerie pré-opératoire (angioscanner et/ou IRM coupes frontales) afin d'éviter des résections trop importantes, des laparotomies inutiles ou un risque de grêle court [Lardièrre-Deguelte 2016]. L'avis d'un chirurgien expert est souhaitable pour faire un curage de qualité tout en limitant la longueur de grêle réséqué. La place de l'entéroscopie per-opératoire, dont l'objectif est d'améliorer la détection des tumeurs multiples, n'est pas encore définie.
- Réaliser une **exploration complète du parenchyme hépatique** par inspection visuelle (miliaire sous-capsulaire non visible sur l'imagerie pré-opératoire) et une échographie hépatique per-opératoire. En présence de métastases hépatiques, réaliser une biopsie pour examen anatomopathologique.
- En cas d'indication de reprise, à distance de la première intervention, pour un meilleur curage ganglionnaire, des explorations pré-thérapeutiques exhaustives à la recherche de métastases ou d'autres tumeurs du grêle laissées en place restent indiquées, notamment la TEP-F-DOPA (cf 11.2.2).
- Pas d'indication à un traitement adjuvant.
- Cholécystectomie systématique en cas de chirurgie de TNE évoluée pour éviter la cholécystite ischémique en cas d'embolisation intra-artérielle hépatique ou les complications de la lithiase biliaire favorisées par les analogues de la somatostatine.

Options

- Discuter la cholécystectomie systématique lors du geste chirurgical même en l'absence de métastases hépatiques.

- Discuter lorsqu'elle est possible une résection complète de la carcinose péritonéale (cf 11.8.). L'intérêt de l'adjonction d'une chimiohyperthermie intrapéritonéale au geste de cytoréduction chirurgicale macroscopiquement complet reste discuté.
- Dans le contexte d'une indication opératoire en urgence, pour éviter une reprise chirurgicale difficile, discuter la simple résection limitée à la zone pathologique du grêle en cause, avec ou sans rétablissement de continuité et sans aucune dissection étendue intrapéritonéale, et programmer une reprise chirurgicale ultérieure permettant de compléter le geste chirurgical, après les explorations habituelles.

11.4.2.3. TNE du rectum bien différenciées (G1, G2) [de Mestier 2013]

Références

- Pas d'exploration complémentaire pour les TNE du rectum G1, <1 cm, T1a, réséquées d'emblée en totalité.
- Si la tumeur est suspecte d'être une TNE (aspect caractéristique en endoscopie : tumeur couleur chamois enchâssée dans la paroi) ou si le diagnostic est déjà connu, la résection doit être d'emblée complète R0 en utilisant soit une technique de résection endoscopique adaptée par un endoscopiste expert : a- par mucosectomie avec technique d'aspiration (capuchon ou avec ligature élastique), précédée d'un soulèvement sous-muqueux par injection, ou b- par dissection sous-muqueuse, en évitant la mucosectomie standard qui ne permet la résection complète que dans 50% des cas environ soit la chirurgie transanale (tableau ci-dessous). Un marquage par pose de clip ou par tatouage pour repérer la cicatrice ultérieurement peut s'avérer utile, en prenant soin de ne pas gêner une éventuelle résection ultérieure, qui sera indiquée en cas de résection Rx ou incomplète (R1) ou de facteurs histopronostiques de mauvais pronostic. Pas d'indication à un traitement adjuvant.

Stratégies thérapeutiques : cf tableau ci-dessous

Taille tumeur	Facteurs pronostiques	Traitements recommandés
< 10 mm	<ul style="list-style-type: none"> ○ Pas d'envahissement vasculaire ○ Pas d'envahissement de la musculuse ○ Et grade G1 	<ul style="list-style-type: none"> ○ Exérèse endoscopique (EMR-C, ESMR-L, ESD)
	<ul style="list-style-type: none"> ○ Envahissement vasculaire ○ Ou envahissement de la musculuse ○ Ou grade G2 	<ul style="list-style-type: none"> ○ Résection radicale avec curage ganglionnaire ○ Résection par voie endoscopique ou transanale si G2 « faible »

10 - 19 mm	<ul style="list-style-type: none"> ○ Pas d'extension ganglionnaire ○ Pas d'envahissement vasculaire ○ Pas d'envahissement de la musculature ○ Et grade G1 	<ul style="list-style-type: none"> ○ Résection transanale, TEM ○ Ou exérèse endoscopique (dissection sous-muqueuse préférentiellement)
	<ul style="list-style-type: none"> ○ Extension ganglionnaire ○ Ou envahissement vasculaire ○ Ou envahissement de la musculature ○ Ou grade G2 	<ul style="list-style-type: none"> ○ Résection radicale avec curage ganglionnaire ○ Ou exérèse locale si comorbidités contre-indiquant un curage
≥ 20 mm	<ul style="list-style-type: none"> ○ Absence de métastase à distance 	<ul style="list-style-type: none"> ○ Résection radicale avec curage ganglionnaire ○ Ou exérèse locale si comorbidités contre-indiquant un curage

EMR-C : mucosectomie endoscopique avec aspiration au moyen d'un capuchon ;

ESMR-L : résection sous-muqueuse endoscopique avec ligature élastique ;

ESD : dissection sous-muqueuse endoscopique ;

TEM : microchirurgie transanale endoscopique.

11.4.2.4. TNE appendiculaires bien différenciées (G1, G2)

Références

- Le plus souvent la tumeur est découverte fortuitement sur une pièce d'appendicectomie sans ganglion examinable.
- ≤ 1 cm : pas de traitement complémentaire après appendicectomie ni d'exploration complémentaire si résection R0 (tumeurs sans risque évolutif).
 - 2 cm : colectomie droite avec curage ganglionnaire après bilan d'extension complet et recherche de métastases ganglionnaires et hépatiques.
- Entre 1 et 2 cm : discussion de chirurgie complémentaire (colectomie droite avec curage) si base appendiculaire envahie, métastases ganglionnaires, extension dans le méso-appendice > 3 mm (pT3 selon l'ENETS), embolies veineux ou lymphatiques, G2, sachant que le niveau de preuve de l'intérêt de la chirurgie complémentaire n'a pas été évalué correctement.
- Colectomie droite avec curage ganglionnaire si adénocarcinoïde (ou « *goblet cell carcinoid* ») (MiNEN).
- Pas d'indication à un traitement adjuvant sauf certaines miNEM

Options

- Il n'y a pas de recommandation pour les tumeurs G2 < 1 cm : simple appendicectomie ou colectomie droite.
- L'âge et l'état général sont des critères décisionnels importants à prendre en compte.

11.4.2.5. TNE gastriques bien différenciées (G1, G2)

Références

- Dans le cadre d'une gastrite atrophique fundique ou d'un SZE/NEM 1 :
 - ≤ 1 cm et G1 : ce sont des tumeurs sans risque métastatique, même lorsqu'elles sont très nombreuses. Pas d'exploration complémentaire à visée tumorale, notamment échoendoscopie inutile. Résection endoscopique ou surveillance simple de la muqueuse atrophique.
 - > 1 cm sans invasion de la musculature (échoendoscopie) ni métastase ganglionnaire et G1: résection endoscopique par mucosectomie ou dissection sous-muqueuse.
 - > 1 cm et invasion de la musculature (échoendoscopie) ou métastases ganglionnaires ou G2 « fort », en cas de gastrite atrophique fundique : discussion de résection chirurgicale de la tumeur ou des tumeurs ayant ces caractéristiques et résection endoscopique des autres tumeurs ou antrectomie en fonction du terrain, de la localisation des tumeurs et de leur nombre. L'antrectomie peut permettre la disparition des petites tumeurs associées par normalisation de la gastrinémie. Très exceptionnellement gastrectomie totale (essentiellement en cas de SZE/NEM 1).
 - Cas particulier des TNE G2 « faible » < 1 cm : résection endoscopique après échoendoscopie
 - L'intérêt des analogues de la somatostatine à visée antitumorale n'est pas validé.
- TNE gastrique sporadique (i.e. en dehors du cadre d'une gastrite atrophique fundique ou d'un SZE/NEM 1) :
 - Chirurgie carcinologique de type adénocarcinome car les TNE bien différenciées sporadiques (de type 3) ne partagent pas le bon pronostic des TNE de type 1 et 2 développées sur une hyperplasie des cellules neuroendocrines fundiques.
 - TNE fundiques sporadiques de grade 1, de moins de 1 cm, n'envahissant pas la musculature avec bilan d'extension négatif : résection endoscopique par mucosectomie avec capuchon ou ligature ou dissection sous-muqueuse
- Pas d'indication à un traitement adjuvant.

11.4.2.6. TNE coliques bien différenciées (G1, G2)

Références

- Chirurgie carcinologique type adénocarcinome
- Pas d'indication à un traitement adjuvant.

11.4.3. Traitement des TNE métastatiques (essentiellement métastases hépatiques) bien différenciées (G1, G2)

Un résumé de la prise en charge est présenté dans les algorithmes 1 et 2 à la fin du document

- En raison de la croissance souvent lente des TNE bien différenciées, l'appréciation de l'évolutivité tumorale doit parfois se faire sur des longues périodes et se référer à des examens faits 6 mois ou 12 mois plus tôt (voire encore plus). L'IRM hépatique est l'examen radiologique de choix.
- Résection/destruction thermique (radiofréquence ou microwave) des métastases et de la tumeur primitive: il est recommandé de discuter la résection/destruction des métastases hépatiques synchrones ou métachrones des TNE bien différenciées si la résection/destruction R0 de toutes les tumeurs visibles (métastases et tumeur primitive) paraît possible, en cas de croissance « lente », donc après un temps d'évaluation de la croissance tumorale (habituellement, avec un indice de prolifération Ki67 $\leq 10\%$), et en l'absence de métastases extra-hépatiques dominantes (*niveau de la recommandation : grade C*). La morbi-mortalité du geste doit être prise en compte dans la décision opératoire, les récurrences intra-hépatiques après résection étant quasiment constantes à long terme.
- Les examens d'imagerie pré et peropératoires, l'inspection et la palpation peropératoire ne détectent qu'environ 50 % des métastases de petite taille [Elias 2010], ce qui explique les taux très élevés de récurrence.
- **Indications du traitement antitumoral non chirurgical :**
 - métastases non résécables ;
 - métastases évolutives selon les critères RECIST (imagerie à 3 mois, puis tous les 6 mois par IRM) ;
 - persistance de symptômes sécrétoires ou tumoraux malgré le traitement symptomatique ;
 - métastases extra-hépatiques (notamment osseuses) ;
 - envahissement hépatique $> 50\%$;
 - symptômes liés à la masse tumorale ;
 - retentissement sur l'état général.

Le type de traitement dépend essentiellement :

- de la localisation de la tumeur primitive (duodéno-pancréatique vs autre) ;
 - du grade tumoral ;
 - de la vitesse de croissance des métastases ;
 - du volume tumoral ;
 - de l'existence de métastases extra-hépatiques (osseuses) ;
 - de l'espoir de résécabilité secondaire ;
 - et de façon générale de l'objectif principal chez un malade donné.
- **« Ne pas nuire »**

La survie des patients ayant une TNE bien différenciée métastatique pouvant être très prolongée (survie médiane 5 ans, survies > 10 ans non exceptionnelles), la stratégie thérapeutique doit prendre en compte :

- les risques immédiats des traitements (notamment chirurgicaux, (chimio)embolisation, chimiothérapies, thérapies ciblées) afin d'éviter les risques de toxicité séquellaire des traitements (hématologique, neurologique, rénale, hépatique, cardiaque, toxicités cumulées), qui pourrait interdire d'autres lignes thérapeutiques ;
 - les caractéristiques de la tumeur (grade, type, localisation) et le stade (nombre de sites métastatiques) ;
 - les conséquences locales de la tumeur (obstruction biliaires, hémorragie, infections évolutives) ;
 - les caractéristiques du patient (âge, comorbidités, état général) ;
 - les traitements antérieurs, notamment la DPC qui contre-indique la (chimio)embolisation ultérieure et la radiofréquence ;
 - la balance bénéfices-risques, l'avis de la réunion de concertation pluridisciplinaire ; ce niveau de risque est dynamique et nécessite d'être régulièrement réévalué.
- **Évaluation de l'effet antitumoral** : la surveillance des traitements antitumoraux est clinique, biologique et morphologique ; elle est effectuée tous les 3 mois pour les TNE bien différenciées. La durée optimale des traitements par chimiothérapie et par thérapies ciblées n'est pas définie. En cas de stabilisation ou de réponse confirmée, la chimiothérapie peut être arrêtée au bout de 4 ou 6 mois (*niveau de la recommandation : avis d'experts*). L'arrêt peut être nécessaire en cas de toxicité. Surtout, on veillera à éviter toute toxicité séquellaire. Si progression après stabilité prolongée, le même traitement peut être repris.

11.4.3.1. Métastases hépatiques bien différenciées (G1, G2) macroscopiquement résécables ou destructibles en totalité, peu évolutives

Références

- La résection chirurgicale et/ou la destruction des métastases associées à la résection chirurgicale de la tumeur primitive doivent toujours être discutées. Les 2 techniques (chirurgie et destruction par radiofréquence, micro-ondes...) peuvent être associées. La chirurgie peut être faite en un ou plusieurs temps, en particulier si une hépatectomie majeure et/ou un geste majeur pour l'ablation de la tumeur primitive sont nécessaires. La chirurgie en deux temps semble diminuer la morbi-mortalité globale en dissociant la pratique de deux gestes chirurgicaux lourds. La nécessité d'une résection vasculaire veineuse pour une TNE duodéno-pancréatique ne constitue pas une contre-indication à l'exérèse.
- En cas de réponse au traitement médical d'une masse tumorale initialement inextirpable, l'indication chirurgicale est systématiquement rediscutée.
- Pas de traitement adjuvant à visée antitumorale (son intérêt n'a pu être démontré).

Options

- TNE bien différenciée de la région duodéno-pancréatique avec métastases hépatiques résécables mais tumeur primitive non résécable :
 - chimiothérapie (CT) avec l'espoir de rendre secondairement résécable la tumeur primitive (mêmes indications et mêmes traitements que dans 11.4.3.2.1)
 - radiothérapie interne vectorisée
- Surveillance
- Analogue de la somatostatine selon les critères indiqués dans 11.4.3.2.1.
- Destruction par voie percutanée des métastases hépatiques (radiofréquence) [Zappa 2012, de Baere 2015]
- Chimioembolisation [Zappa 2012, de Baere 2015].

Essais cliniques

(http://www.reseau-gte.org/index.php?section=article&id_article=435)

Etude TERAJECT : Radiothérapie interne vectorisée pseudo-adjuvante après résection complète R0 des métastases hépatiques. Coordonnateur : R. Lebtahi (APHP Beaujon)

11.4.3.2. Métastases hépatiques bien différenciées non résécables (algorithme 2)

Toute réponse tumorale significative implique de rediscuter un geste chirurgical secondaire en RCP, en présence d'un chirurgien hépatique.

11.4.3.2.1. TNE duodéno-pancréatiques bien différenciées (G1, G2)

➤ **Traitement de la tumeur primitive :**

Indications sélectionnées de chirurgie en fonction des possibilités de prévenir d'éventuelles complications locales (hypertension portale) et des possibilités ultérieures de transplantation, si l'espérance de vie est estimée « bonne ». Le traitement chirurgical est généralement proposé après quelques mois de surveillance ou de traitement systémique pour vérifier l'absence de progression rapide des métastases. Il concerne les TNE avec Ki67 « bas » (< 10%, seuil non formellement défini), surtout localisées à gauche (chirurgie moins lourde, ne contre-indiquant pas les futurs traitements locorégionaux hépatiques type radiofréquence ou chimioembolisation). Les indications de DPC sont très exceptionnelles dans ce contexte. Il est à noter que l'existence d'une anastomose bilio-digestive (obligatoire après une DPC) rend la bile intrahépatique en permanence colonisée par les germes digestifs, ce qui rend à haut risque de complications la pratique de gestes thérapeutiques sur les métastases hépatiques tels que la (chimio)embolisation intrahépatique et/ou les destructions thermiques pour les nodules centrohépatiques.

➤ **Traitement des métastases hépatiques :**

Références

- Métastases non progressives morphologiquement (pente nulle) et non symptomatiques, envahissement hépatique < 25-50 %, absence de métastases osseuses, Ki67 < 10% : surveillance ou analogue de la somatostatine à dose antitumorale (lanréotide Autogel 120 mg ou octréotide LP 30 mg/28 j) [Modlin 2010, Palazzo 2013, Caplin 2014], (*niveau de la recommandation : grade A*). Un résumé des AMM des analogues de la somatostatine est indiqué en annexe 6.
- Métastases progressives morphologiquement et/ou symptomatiques malgré le traitement symptomatique et/ou envahissement hépatique > 50 % et/ou métastases osseuses et/ou Ki67 > 10 % :
 - **Première ligne :**
 - **Analogues de la somatostatine** à dose antitumorale si envahissement hépatique < 25-50%, progression lente (seuil de pente non parfaitement défini) et Ki67 < 5% (*avis d'experts*) [Modlin 2010, Palazzo 2013, Caplin 2014]
 - **La chimiothérapie (CT)** est la référence si l'objectif thérapeutique principal est la réduction de la masse tumorale ou G3 ou progression rapide (seuil de pente non parfaitement défini). La réduction tumorale peut permettre un geste chirurgical secondaire, les taux de réponse tumorale à la CT pouvant être élevés. La discussion du type de traitement doit donc avoir lieu en RCP, en présence d'un chirurgien hépatique et idéalement d'un radiologue interventionnel. Le schéma de référence est une association comportant de la streptozotocine (avec 5FU ou adriamycine) [Moertel 1992, Delaunoy 2004, Antonodimitrakis 2016] (*niveau de la recommandation : grade B*). Cependant, compte-tenu de la toxicité rénale potentielle de la streptozotocine et cardiaque de l'adriamycine, d'autres chimiothérapies dont l'efficacité a été moins bien validée sont recommandées en première intention :
 - dacarbazine [Altimari 1987] associée préférentiellement au 5FU (LV5FU2-dacarbazine) [Bajetta 2002] (*niveau de la recommandation : grade C*)
 - ou son analogue oral, le témozolomide [Ekeblad 2007] associé préférentiellement à la capécitabine (schéma TEM-CAP) [Strosberg 2011] (*niveau de la recommandation : grade C*)
 - ou oxaliplatine (schémas FOLFOX ou GEMOX) [Dussol 2015] (*avis d'experts*).
 - **Les thérapies ciblées (everolimus, sunitinib)** [Yao 2011, Raymond 2011] sont principalement indiquées quand la chimiothérapie est contre-indiquée ou quand l'objectif n'est pas la réduction de la masse tumorale (*avis d'experts*). Les conseils d'utilisation des thérapeutiques ciblées orales sont indiqués en annexes 7 et 8. L'everolimus permet fréquemment le contrôle des hypoglycémies en cas d'insulinome métastatique (Bernard 2013, Baudin 2013).
 - **En seconde ligne :**
 - CT (cf première ligne)
 - **sunitinib (37,5 mg/j)** [Raymond 2011] (*niveau de la recommandation : grade A*)
 - **ou everolimus (10 mg/j)** [Yao 2011] (*niveau de la recommandation : grade A*)
 - **ou chimioembolisation** dans centre spécialisé si maladie prépondérante au niveau du foie [Zappa 2012, de Baere 2015] (*niveau de la recommandation :*

grade B). L'existence de métastases extra-hépatiques, notamment osseuses, fait préférer un traitement systémique, mais n'est pas une contre-indication absolue à la chimioembolisation (*avis d'experts*). La morbidité et la mortalité de ce geste sont significatives surtout en cas d'envahissement hépatique important : respecter les contre-indications (cf 11.10 résumé des schémas thérapeutiques).

- **ou analogues de la SMS** lorsque la première ligne a permis une réduction significative du volume tumoral

Options

- **Thérapies ciblées (everolimus, sunitinib)** [Yao 2011, Raymond 2011] en première ligne quelle que soit la situation
- Pas d'indication à l'association d'un analogue de la somatostatine à l'interféron à visée antitumorale [Faiss 2003] (*niveau de la recommandation : grade C*), ni à l'association avec un autre traitement antitumoral, (*avis d'experts*).
- **Bévacizumab** : dans l'essai de phase 2 prospectif BETTER fait chez des malades naïfs de traitement cytotoxique ayant une TNE en progression, traités par l'association 5FU-streptozotocine-bévacizumab, la survie sans progression était élevée à environ 24 mois et les taux de réponses importants (réponse partielle 56%, stabilisation 44%) [Ducreux 2015]. Ces résultats doivent être confirmés (*niveau de la recommandation : avis d'experts*), car d'autres études avec le bévacizumab associé au temsirolimus [Hobday 2015] ou à l'évérolimus [Kulke 2015] n'ont pas donné de résultats très favorables.
- **FOLFIRI** (*niveau de la recommandation : grade C*). En première ligne, il a donné peu de réponses objectives (5 %), mais un taux élevé de stabilisation (75 %) [Brix-Benmansour 2011]
- **GEMOX** (*avis d'experts*) [Dussol 2015]
- **XELOX** (*avis d'experts*) [Bajetta 2007]
- **Détermination du statut MGMT** (techniques à utiliser et seuils non définis) avant d'utiliser un agent alkylant (streptozotocine, dacarbazine, témozolomide) [Dussol 2015, Cros 2016, Walter 2015]
- **Embolisation artérielle hépatique** [Maire 2012] (*niveau de la recommandation : grade C*). Mêmes contre-indications que la chimioembolisation
- **RIV avec les analogues radioactifs de la somatostatine** : Lutetium 177 (en ATU individuelle) ou Yttrium 90 non disponible en France (*niveau de la recommandation : avis d'experts*) [Brabander 2017]. Le préalable est une expression homogène des récepteurs de la somatostatine à l'Octréoscan® ou à la TEP Ga, une progression lente et un volume tumoral prédominant sur les tissus mous
- **Chirurgie de debulking** dans des situations très sélectionnées
- **Transplantation hépatique** si métastases hépatiques diffuses non ou très lentement évolutives, à Ki67 faible (seuil non déterminé formellement < 5-10 %), non résécables, en l'absence de métastases extra-hépatiques, si sujet jeune, sans hépatomégalie, chez qui la tumeur primitive a été réséquée dans un premier temps [Le Treut 2013] et après un délai suffisant à partir du diagnostic de maladie métastatique (*niveau de la recommandation : grade C*)

Essais cliniques

(http://www.reseau-gte.org/index.php?section=article&id_article=435)

- REMINET : traitement d'entretien par lanréotide en cas de contrôle d'une TNE pancréatique sous traitement de 1ère ligne systémique (chimiothérapie ou biothérapie). Coordonnateur : C. Lepage (Dijon)
- SEQTOR : chimiothérapie vs everolimus, en 1ère ligne de traitement d'une TNE pancréatique. Coordonnateur France : P. Ruzniewski (APHP Beaujon)
- OCLURANDOM1 : RIV vs sunitinib dans les TNE pancréatiques avancées (post-première ligne). Coordonnateur : E. Baudin (Villejuif)
- OPALINE : étude observationnelle en vie réelle, des traitements systémiques des TNE du pancréas non résécables ou métastatiques bien différenciées progressives : étude de morbi-mortalité à 2 ans
- TERAJECT : RIV pseudo-adjuvante après résection complète R0 des métastases hépatiques. Coordonnateur : R. Lebtahi (APHP Beaujon)
- BETTER-2 (Fu-STZ vs Tem-Cap +/- Bevacizumab dans les TNE pancréatiques avancées en 1ère ligne). Coordonnateur : M. Ducreux (Villejuif)
- MGMT-NET (Evaluation de l'apport du statut de la méthylation de MGMT (O6-méthylguanine-DNA méthyltransférase) sur l'efficacité d'un alkylant (ALK) et de l'intérêt de l'oxaliplatine (OX) chez les patients non méthylés dans le traitement des tumeurs neuroendocrines : étude de phase II randomisée. Coordonnateur : T. Walter (Lyon)

11.4.3.2.2. TNE bien différenciées métastatiques de l'iléon (et autres TNE non pancréatiques) (G1, G2)

➤ **Traitement de la tumeur primitive :**

Résection de la tumeur primitive intestinale et de son extension ganglionnaire mésentérique pour éviter des complications ultérieures, sauf contre-indication liée à l'état général ou risque de grêle court [Lardière-Deguelte 2016, Pasquer 2015].

➤ **Traitement des métastases hépatiques :**

Références

- Métastases non progressives morphologiquement (pente nulle) et non symptomatiques, envahissement hépatique < 25-50 %, absence de métastases osseuses, Ki67 < 10% : surveillance ou analogue de la somatostatine à dose antitumorale (lanréotide Autogel 120 mg ou octréotide LP 30 mg/28 j) [Rinke 2009, Modlin 2010, Palazzo 2013, Caplin 2014] (*niveau de la recommandation : grade A*). Un résumé des AMM des analogues de la somatostatine est indiqué en annexe 6.
- Métastases progressives et/ou symptomatiques malgré le traitement symptomatique et/ou envahissement hépatique > 50 % et/ou métastases osseuses et/ou Ki67 > 10% :

- **Analogues de la somatostatine** à dose antitumorale si envahissement hépatique < 25-50%, progression lente et Ki67 < 5% [Rinke 2009, Modlin 2010, Palazzo 2013, Caplin 2014] (*niveau de la recommandation : grade B*)
- **Embolisation ou chimioembolisation** dans un centre spécialisé [Maire 2012, Zappa 2012, de Baere 2015] (*niveau de la recommandation : grade B*). L'existence de métastases extra-hépatiques, notamment osseuses, fait préférer un traitement systémique, mais n'est pas une contre-indication absolue à la chimioembolisation. Morbidité et mortalité significatives : respecter les contre-indications (cf résumé des schémas thérapeutiques)
- **RIV avec un analogue radioactif de la somatostatine** (Lutetium 177 en ATU de cohorte) (*niveau de la recommandation : grade B*) [Strosberg 2017, Brabander 2017] (ou Yttrium 90 non disponible en France). Le préalable est une expression homogène des récepteurs de la somatostatine à l'Octréoscan® ou à la TEP Ga, une progression lente et un volume tumoral prédominant sur les tissus mous.
- **Everolimus** quel que soit le volume tumoral (*niveau de la recommandation : grade B*) [Yao 2015]

Options

- si contre-indication à la (chimio)embolisation : CT ou interféron [Bajetta 1993, Dahan 2009], notamment en cas de syndrome sécrétoire persistant sous analogues de la somatostatine. Il n'y a cependant pas de CT ayant fait la preuve formelle de son efficacité :
 - Dans une étude, l'interféron a apporté un avantage non significatif en terme de survie sans progression vs 5FU-streptozotocine (14,1 mois vs 5,5 mois) sachant que l'étude était sous dimensionnée [Dahan 2009] (*niveau de la recommandation : grade C*)
 - **Interféron alfa 3 M UI/ 3 fois par semaine** (*niveau de la recommandation : grade C*). Les formes pégyliées n'ont pas l'AMM mais sont mieux tolérées que les formes standard et possiblement aussi efficaces [Pavel 2006]
 - **CT** : à réserver notamment en cas de tumeurs rapidement évolutives ; certains experts recommandent la dacarbazine [Altimari 1987, Ritzel 1995] associée ou non au 5FU (LV5FU2-dacarbazine) [Bajetta 2002] ou son analogue oral, le témozolomide [Ekeblad 2007, Kulke 2009] associé préférentiellement à la capécitabine (schéma TEM-CAP), sachant que les taux de réponses aux alkylants sont très faibles dans les TNE du grêle probablement du fait d'une forte expression de la MGMT (à rechercher si possible avant chimiothérapie par alkylant). Chimiothérapie à base d'oxaliplatine (avis d'expert) [Dussol 2015]
 - Des résultats prometteurs ont été obtenus dans l'essai de phase 2 BETTER fait chez des malades naïfs de traitement cytotoxique ayant une TNE non pancréatique en progression traités par l'association **capécitabine-bévacizumab**, la survie sans progression était élevée à environ 23 mois et les taux de réponses importants (réponse partielle 18%, stabilisation 69%) (Mityr 2015). Ces résultats doivent être confirmés (*niveau de la recommandation : avis d'experts*). En effet, dans une étude de phase III, l'association octréotide - bévacizumab n'a pas montré de meilleurs résultats en terme de PFS que

l'association octréotide – interféron, au prix d'effets secondaires importants dans les 2 bras [Yao 2015]

- **Analogue de la somatostatine à forte dose** (octréotide 60mg/28j ou lanréotide 240 mg/28j, ou dose standard administrée tous les 14j) en cas de progression lente sous dose optimale d'un des 2 analogues de la somatostatine (*avis d'experts*)
- **(Chimio)embolisation** même en cas de métastases extra-hépatiques, si la masse tumorale hépatique est prédominante (*avis d'experts*)
- **Chirurgie de debulking** dans des situations très sélectionnées
- **Transplantation hépatique** si métastases hépatiques diffuses non évolutives, avec Ki67 faible (seuil non déterminé formellement < 5-10 %), non résécables, en l'absence de métastases extra-hépatiques, si sujet jeune, sans hépatomégalie, chez qui la tumeur primitive a été réséquée dans un premier temps et avec un délai suffisant par rapport au diagnostic de maladie métastatique [Le Treut 2013] (*niveau de la recommandation : grade C*)

Essais cliniques

(http://www.reseau-gte.org/index.php?section=article&id_article=435)

11.5. PARTICULARITES DE LA PRISE EN CHARGE DES TNE METASTATIQUES BIEN DIFFERENCIEES AVEC INDICE DE PROLIFERATION KI67 \geq 20% G3 (niveau des recommandations : avis d'experts)

- Il y a de plus en plus de données dans la littérature [Velayoudom-Céphise 2013, Basturk 2015, Fazio 2016]. Une étude rétrospective multicentrique européenne suggère que les chimiothérapies à base de platine n'apportent pas de bénéfice [Heetfeld 2015].
- Recommandation de traitement similaire à celui des tumeurs G2 « agressives », notamment chimiothérapie d'emblée, sans association préférentielle dans les TNE du pancréas [Coriat 2016]. La recommandation d'utiliser des sels de platine en cas de Ki > 55% n'est pas unanime.
- On rappelle qu'il est indispensable d'avoir une relecture TENpath pour ce type de tumeurs (annexe 3).

11.6. TRAITEMENT DES CARCINOMES NEUROENDOCRINES PEU DIFFERENCIÉS (G3)

11.6.1. Sans métastase

Références

- **Chirurgie si elle peut être complète (R0)** chez les patients sans métastase ganglionnaire ou à distance après un bilan morphologique extensif incluant un TEPscan FDG, sous réserve d'une faible morbi-mortalité attendue compte tenu des risques élevés de récurrence. Cette situation est très rare. Le plus souvent le diagnostic est porté en post-opératoire à l'analyse anatomopathologique de la pièce de résection.
- **Si chirurgie ne permet pas la résection complète ou est contre-indiquée ou est considérée à risque (prendre en compte le risque très élevé de récurrence précoce)** : chimiothérapie d'emblée par cislatine (ou carboplatine)-étoposide, éventuellement associée à une radiothérapie (notamment œsophage, duodénum et ampoule, tête du pancréas, rectum et canal anal). Exceptionnellement possibilité d'exérèse secondaire (bénéfice discuté).
- **CT adjuvante par cislatine (ou carboplatine)-étoposide** (4 cycles) si chirurgie paraissant curative, par analogie aux tumeurs bronchiques à petites cellules (*niveau de la recommandation : avis d'experts*).

Options

- Dans les formes localisées, chimiothérapie néo-adjuvante puis, après chirurgie, adjuvante à base de cislatine (ou carboplatine)-étoposide (*niveau de la recommandation : avis d'experts*)
- Radiothérapie de la tumeur primitive (*niveau de la recommandation : avis d'experts*).

11.6.2. Avec métastases

Références

- **CT (cisplatine ou carboplatine-étoposide)** immédiate, urgente [Mitry 1999] (*niveau de la recommandation : Grade C*) avec évaluation de l'effet tous les 2-3 cycles jusqu'à un total de 6 cycles. En cas de reprise évolutive au-delà de 6 mois, reprise du même schéma. En cas de reprise plus précoce, notamment < 3 mois, CT de seconde ligne.
- **Pas de résection chirurgicale** des métastases et de la tumeur primitive.

Options

- **Irinotecan-cisplatine** [Nakano 2012] (*niveau de la recommandation : avis d'experts*)

- **FOLFIRI** en seconde ligne ou contre-indication à cisplatine-étoposide, schéma proposé dans la cohorte du GTE CEPD [Hentic 2012, Walter 2017] (*niveau de la recommandation : avis d'experts*)
- **Capécitabine-oxaliplatine (XELOX)** (données très préliminaires) ou **FOLFOX** en seconde ligne [Hadoux 2015] (*niveau de la recommandation : avis d'experts*)
- **Chimiothérapie à base de témozolomide** (\pm capécitabine \pm bévacizumab) [Welin 2011] (*niveau de la recommandation : avis d'experts*)
- **Inclusion dans un essai de phase I** après échec d'au moins 2 lignes

Essais cliniques

(http://www.reseau-gte.org/index.php?section=article&id_article=435)

BEVANEC : FOLFIRI +/- bevacizumab après échec platine-étoposide.
 Coordonnateur : T. Walter (Lyon)

11.7. TRAITEMENT DES METASTASES OSSEUSES

- **Traitement symptomatique** : radiothérapie, chirurgie, radiofréquence, cryothérapie à discuter si symptômes ou risque de fracture, compression...
- **Bisphosphonates ou denosumab** à discuter en cas de métastases symptomatiques.

11.8. TRAITEMENT DE LA CARCINOSE PERITONEALE

- La résection complète de la carcinose péritonéale semble bénéfique [Elias 2014, de Mestier 2015b]. Dans 60% des cas, la carcinose péritonéale s'accompagne de métastases hépatiques qu'il faut aussi traiter. L'ajout d'une chimio-hyperthermie intrapéritonéale n'a pas fait la preuve de son efficacité à ce jour et ne peut être recommandée en routine [Elias 2014, de Mestier 2015b].
- En cas de carcinose péritonéale diffuse, il est préférable que le chirurgien s'abstienne de faire la résection initialement prévue (sauf urgence) de façon à ne pas empêcher une éventuelle résection chirurgicale ultérieure de la carcinose faite dans un centre expert.

11.9. SURVEILLANCE POST-THERAPEUTIQUE

11.9.1. Situations ne nécessitant pas de suivi

- Le suivi est inutile dans les situations sans risque de métastase ni de récurrence locale :
 - TNE rectales bien différenciées G1, < 10 mm, n'atteignant pas la musculature, sans embolies veineuses ou lymphatiques, sans métastase ganglionnaire et réséquées en totalité
 - TNE appendiculaires bien différenciées G1, < 2 cm et base non touchée par la tumeur et absence de métastases ganglionnaires dans le méso-appendice et absence d'embolies veineuses ou lymphatiques et absence d'invasion du méso de plus de 3 mm et nature non adénocarcinoïde.

11.9.2. En l'absence de métastases hépatiques

11.9.2.1. TNE bien différenciées

- Les modalités du suivi dépendent des facteurs pronostiques, notamment le grade, le stade, le volume tumoral, la résection R0 ou R1...
- Un objectif essentiel du suivi est de pouvoir proposer un traitement efficace, si possible une chirurgie R0, en cas de récurrence métastatique, ganglionnaire ou à distance. Le risque de récurrence locale est très faible, sauf pour les TNE fundiques survenant dans un contexte de gastrite atrophique fundique ou SZE/NEM 1. Il s'agit en fait plus de l'apparition de nouvelles tumeurs
- Les métastases pouvant survenir très tardivement, le malade doit être informé de la nécessité d'une surveillance prolongée (à vie) en espaçant progressivement les intervalles
- Après chirurgie R0, refaire dans les 3-6 mois une imagerie conventionnelle et la technique scintigraphique initiale qui était positive, puis une imagerie tous les 6-12 mois pendant 5 ans, puis tous les 12-24 mois pendant 10 ans puis tous les 5 ans. L'Octréoscan® ou une autre technique scintigraphique (TEP DOPA en cas de TNE du grêle, TEP aux analogues de la somatostatine) sont proposés en cas de doute sur une évolutivité tumorale ou avant un geste chirurgical
- Type d'imagerie : dans les situations à très faible risque de récurrence, l'échographie est une alternative peu coûteuse. Dans les autres situations, la TDM et l'IRM avec séquences de diffusion doivent être privilégiées, avec une préférence pour l'IRM car les TDM répétées augmentent potentiellement les risques de cancers radio-induits [Brenner 2007] et l'IRM a une sensibilité supérieure à celle de la TDM pour détecter des petites métastases hépatiques
- Suivi clinique (même rythme que l'imagerie)
- Aucun marqueur biologique n'est validé dans le suivi. Il est cependant recommandé de doser la chromogranine A et les marqueurs initialement anormaux au même rythme que le suivi clinique. Une élévation des marqueurs n'est pas une indication à changer de traitement s'il n'y a pas de récurrence ou d'augmentation de la masse tumorale. Le même kit de dosage doit être utilisé tout au long de la prise en charge. Faire attention à l'apparition de conditions modifiant les taux de chromogranine A

(IPP, insuffisance rénale...). Si le taux de chromogranine A est augmenté, doser la gastrinémie et vérifier les conditions de dosage (jeûne...)

- Si syndrome héréditaire, surveillance spécifique adaptée

11.9.2.2. Carcinome neuroendocrine peu différencié

- Surveillance clinique rapprochée : 2 mois
- Imagerie (IRM ou TDM) tous les 2 mois pendant 6 mois puis tous les 3 mois pendant 1 an puis tous les 6 mois
- L'intérêt du suivi par TEP-FDG n'est pas validé ; l'indication de l'examen est posée au cas par cas

11.9.3. Surveillance en cas de métastases hépatiques

11.9.3.1. TNE bien différenciées

- Après résection hépatique, refaire à 3 mois une IRM avec séquences de diffusion et la technique scintigraphique qui était initialement positive, puis IRM tous les 3-6 mois ou plus précocement en cas de suspicion d'évolution tumorale, d'apparition de symptômes ou d'anomalies biologiques.
- Métastases hépatiques non réséquées : imagerie à 3 mois puis tous les 3-6 mois pendant 2 ans puis tous les 6-12 mois si stable :
 - chez les malades non traités, l'appréciation de l'évolution tumorale se fait par rapport à l'examen initial pour ne pas ignorer une évolution lente, mais significative, sur plusieurs mois ou années.
 - chez les malades traités, l'appréciation de l'évolution tumorale se fait par rapport à l'examen initial juste avant le traitement concerné pour l'évaluation de la réponse et aussi par rapport à la date de la meilleure réponse pour l'évaluation de la progression.
- Type d'imagerie : IRM ou TDM (selon leur capacité à bien visualiser les métastases chez le malade en question). L'IRM permet une meilleure reproductibilité de mesure des métastases hépatiques que le scanner en particulier sur les séquences sans injection T1 et T2. TDM thoracique ou IRM corps entier tous les 12 mois ou si progression. L'évaluation se fait selon les critères RECIST 1.1. Cependant ceux-ci sont probablement peu adaptés à l'analyse des réponses tumorales sous thérapie ciblée mais restent cependant les critères de référence à ce jour.
- L'intérêt d'un Octréoscan® régulier ou d'un TEP-scan, s'ils étaient initialement positifs, n'est pas prouvé
- Il faut éviter de prendre pour cible la masse ganglionnaire mésentérique des TNE de l'iléon car elle est en grande partie fibreuse.
- Suivi clinique et marqueurs biologiques initialement anormaux au même rythme que l'imagerie.
- Échographie cardiaque à la recherche d'une cardiopathie carcinoïde tous les 6 à 12 mois en cas de syndrome carcinoïde ou d'augmentation de 5HIAA ou d'apparition de signes de cardiopathie carcinoïde

- Les complications tardives des traitements doivent être dépistées, notamment l'insuffisance rénale en cas de traitement par streptozotocine ou de RIV, l'insuffisance cardiaque après certains traitements (adriamycine...) et les atteintes médullaires en cas de RIV.

11.9.3.2. Carcinomes neuroendocrines peu différenciés (G3)

Imagerie (TDM thoraco-abdomino-pelvien) initialement tous les 2 mois puis selon évolutivité. L'intérêt du suivi par TEP-FDG n'est pas démontré.

11.10. RESUME DES PROTOCOLES THERAPEUTIQUES

5 FU-streptozotocine/LV5FU2-streptozotocine (3 schémas proposés) :

1- LV5FU2-streptozotocine ; schéma qui est proposé dans l'étude multicentrique française BETTER 2 qui va ouvrir prochainement : (notre préférence)

Acide folinique 400 mg/m² (ou l-folinique 200 mg/m²) en 2 h dans 250 ml de G 5 %, rincer

Puis 5 FU 400 mg/m² en 10 min dans 100 ml de G 5 % + streptozotocine 800 mg/m² en 2 h dans 250 ml de G 5% ou de sérum physiologique en Y du 5 FU

Puis 5 FU 2400 mg/m² en perfusion continue de 46 h dans G 5 % dans infuseur portable (QSP 230 ml, 5 ml/h), pompe ou pousse seringue portable

Tous les 14 jours.

2- 5 FU- streptozotocine [Antonodimitrakis 2016]

5 FU (400 mg/m²/j en perfusion de 2h dans 250 ml de G 5%) de J1 à J3 + streptozotocine 1000 mg/j de J1 à J5 en perfusion de 2 h dans 250 ml de G 5 % ou de sérum physiologique (en Y du 5 FU) puis tous les 21 jours streptozotocine 2000 mg et 5-FU 400 mg/m² en Y dans 250 ml de G 5% en 2h.

3- Schéma traditionnel [Moertel 1992, Dahan 2009]

5 FU 400 mg/m²/j en perfusion de 2 h dans 250 ml de G 5 % + streptozotocine 500 mg/m²/j en perfusion de 2 h dans 250 ml de G 5 % ou de sérum physiologique (en Y du 5 FU) de J1 à J5 tous les 42 j.

Attention au risque rénal lié à la streptozotocine.

Interféron alpha-2

IntronA® 3 à 5 millions d'unités SC trois fois par semaine [Bajetta 1993]

Pegasis® 180 µg SC une fois par semaine [Pavel 2006].

Adriamycine-streptozotocine [Delaunoy 2004]

Adriamycine 50 mg/m²/j en iv stricte lente à J1 et J22 + streptozotocine 500 mg/m²/j en perfusion de 1 h dans 250 ml de G 5 % ou de sérum physiologique tous les 42 jours de J1 à J5

Attention au risque rénal lié à la streptozotocine et cardiaque lié à l'adriamycine

Dacarbazine

Dacarbazine 250 mg/m²/j en perfusion de 30 min dans 100 ml de G 5 % de J1 à J5 tous les 28 J [Altimari 1987]
ou Dacarbazine 650 mg/m² en perfusion de 30 min dans 500 ml sérum physiologique à J1 tous les 28 j [Ritzel 1995].

Témozolomide [Ekeblad 2007]

200 mg/m²/j per os pendant 5 jours toutes les 4 semaines

Témozolomide-capécitabine (TEM-CAP) [Strosberg 2011]

Capécitabine (Xéloda®) 750 mg/m² per os matin et soir (soit 1500 mg/m²/j) de J1 à J14

Témozolomide (Témodal®) 200 mg/m²/j per os le soir au coucher de J10 à J14
Tous les 28 jours

Si seconde ligne ou plus, débiter le témozolomide à 150 mg/m² puis augmenter à 200 mg/m² en l'absence de toxicité hématologique.

LV5FU2 simplifié

Acide folinique 400 mg/m² (ou l-folinique 200 mg/m²) en 2 h dans 250 ml G 5 % rincer

Puis 5 FU 400 mg/m² en 10 min dans 100 ml de G 5 %

Puis 5 FU 2400 mg/m² en perfusion continue de 46 h dans G 5 % dans infuseur portable (QSP 230 ml, 5 ml/h), pompe ou pousse seringue portable

Tous les 14 jours.

LV5FU2-dacarbazine

Acide folinique 400 mg/m² (ou l-folinique 200 mg/m²) en 2 h dans 250 ml G 5 % et dacarbazine 400 mg/m² en 2 h dans 250 ml G 5 % J1 et J2 rincer

Puis 5 FU 400 mg/m² en 10 min dans 100 ml de G 5 % à J1 et J2

5 FU 1200 mg/m² en perfusion continue de 44 h dans G 5 % dans infuseur portable à J1 (QSP 230 ml, 5 ml/h), pompe ou pousse seringue portable

Tous les 21 jours.

FOLFIRI = irinotécan + LV5FU2 simplifié [Brix-Benmansour 2011]

Irinotécan 180 mg/m² en perfusion de 90 min dans 250 ml de G5 % en Y de l'acide folinique au J1 du LV5FU2 simplifié

Tous les 14 jours.

FOLFOX 4 simplifié (ou FOLFOX 6 modifié) = oxaliplatine (Eloxatine®) + LV5FU2 simplifié

Oxaliplatine 85 mg/m² en 2 h dans 250 ml de G 5 % en Y de l'acide folinique

Toutes les 2 semaines.

XELOX [Bajetta 2007]

Oxaliplatine 130 mg/m² en 2 h dans 250 ml de G 5 %

Capécitabine (Xéloda®) 2000 mg/m²/j (1000 mg/m² matin et soir), 2 semaines sur 3 (J2 à J15)

Toutes les 3 semaines.

GEMOX [Dussol 2015]

A J1 gemcitabine 1000 mg/m² en 1h40 dans 250 ml NaCL 0,9 %

A J2 oxaliplatine 100 mg/m² en 2 h dans 250 ml de G 5 %

Tous les 14 jours.

CDDP-étoposide [Mitry 1999]

Etoposide 100 mg/m²/j en perfusion de 2 h dans 250 ml de G 5 % de J1 à J3 + CDDP 100 mg/m² en perfusion de 2 h dans 250 ml de sérum physiologique à J1

Tous les 21 jours

Facteurs de croissance de type GCSF nécessaires.

Carboplatine-étoposide

Carboplatine 5 AUC (Calvert) en mg en perfusion de 1 h dans 500 ml de G 5% à J1 + étoposide 100 mg/m²/j en perfusion de 2 h dans 500 ml de sérum physiologique de J1 à J3,

Tous les 21 jours.

Irinotécan-CDDP [Nakano 2012]

Irinotécan 60 mg/m²/j en perfusion de 90 min dans 250 ml de G5 % à J1, J8 et J15 + CDDP 60 mg/m² en perfusion de 1 h dans 250 ml de sérum physiologique à J1

Tous les 28 jours.

Capécitabine-bévacizumab [Mitry 2013]

Capécitabine per os 1000 mg/m²/12h de J1 à J14

Bévacizumab 7,5 mg/m² en perfusion de 30 min dans 250 ml de G5% à J1

Tous les 21 jours

5 FU-streptozotocine-bévacizumab [Ducreux 2013]

5 FU 400 mg/m²/j en perfusion de 2 h dans 250 ml de G 5 % + streptozotocine 500 mg/m²/j en perfusion de 2 h dans 250 ml de G 5 % (en Y du 5 FU) de J1 à J5 tous les 42 j

Bévacizumab 7,5 mg/m² en perfusion de 30 min dans 250 ml de G5% à J1,

Tous les 21 jours

Chimioembolisation [Zappa 2012]

Contre-indications: thrombose portale, insuffisance hépatocellulaire sévère, ictère, anastomose bilio-digestive (dont après duodéno-pancréatectomie céphalique), prothèse biliaire, destruction antérieure de métastases hépatiques par radiofréquence

Habituellement toutes les 8 à 12 semaines jusqu'à stabilisation (avec 2 cures minimales sauf forte réponse d'emblée)

Choix du produit de chimiothérapie :

- adriamycine (maximum 50 mg/m²) après évaluation de la fonction cardiaque
- streptozotocine (1500 mg/m²) après évaluation de la fonction rénale

Nécessité d'une anesthésie générale en cas d'utilisation de la STZ (douleurs intenses)

En cas d'envahissement hépatique important (> 75%), l'embolisation pourra se faire en 2 temps pour réduire le risque d'insuffisance hépatique

Hydratation suffisante

En cas de syndrome carcinoïde, prévenir la crise carcinoïde par octréotide sc ou à la seringue électrique à débiter quelques heures avant le geste sur une durée variable qui dépend de l'évolution clinique.

11.11. ANNEXE 1 - Classification anatomo-pathologique OMS 2017 des TNE pancréatiques, utilisable pour l'ensemble des TNE digestives [Klöppel 2017]

Cette classification est publiée pour la localisation pancréatique mais est déjà en pratique utilisée pour les autres localisations digestives. La grande modification par rapport à la classification OMS 2010 est d'inclure le groupe des TNE bien différenciées de grade 3. Le terme MiNEN remplace celui de MANEC. Le cut-off de du Ki-67 entre les grades 1 et 2 y a été revu afin d'inclure dans le grade 1 les valeurs strictement <3% (soit un index compris entre 2 et 3% avec un ou plusieurs chiffres après la virgule). Le cut-off reste inchangé pour les mitoses. Les lésions hyperplasiques n'y sont plus définies.

- Tumeurs neuroendocrines G1
- Tumeurs neuroendocrines G2
- Tumeurs neuroendocrines G3
- Carcinomes neuroendocrines G3 (de type à grandes ou à petites cellules)
- Tumeurs mixtes neuroendocrines - non neuroendocrines (MiNEN)

Définition du grade :

Grade	Indice mitotique (pour 10 CFG*)	Indice de prolifération Ki67 (% α)
G1	< 2	< 3
G2	2-20	3-20
G3	> 20	> 20

*10 CFG (champs à fort grandissement) = 2 mm². Au moins 50 champs sont évalués dans les zones de plus haute densité mitotique ; la valeur est ramenée à une valeur moyenne pour 10 champs représentant 2 mm²

α anticorps MiB1 ; % sur 500 cellules tumorales dans les zones les plus riches en cellules positives ; il est préconisé de faire un compte manuel précis à partir d'images imprimées, et non de faire une simple estimation visuelle [REID 2015].

11.12. ANNEXE 2 - Classification TNM des TNE digestives selon l'UICC [UICC 2017]

La classification TNM/UICC vient de changer en 2017 ; c'est la classification actuellement reconnue internationalement.

TNM/UICC 2017 : 6 catégories T (tumeur) sont décrites en fonction du site de la tumeur (estomac, (duodénum et ampoule, jéjunum et iléon, pancréas, appendice, côlon/rectum). Dans la dernière classification TNM 2009, toutes les tumeurs du grêle étaient regroupées, il n'y avait que 5 catégories. Les carcinomes neuroendocrines peu différenciés sont toujours classés comme les carcinomes non neuroendocrines de même localisation. Attention, la classification M change (M1a, b ou c) et classification N2 définie pour les TNE jéjunales-iléales.

Ces catégories sont résumées dans le tableau ci-dessous :

TNM UICC 2017, 8 ^{ème} Edition, d'après [UICC 2017]						
	Estomac	Ampoule de Vater, Duodénum	Intestin grêle (jéjunum, iléon)	Pancréas	Appendice	Côlon-rectum
TX	Tumeur non évaluable					
T0	Pas de tumeur identifiable					
T1	T envahit lamina propria ou sous-muqueuse et T≤1 cm	T envahit muqueuse ou sous-muqueuse et T≤1 cm (T duodénale) T≤1 cm et confinée au sphincter d'Oddi (T ampullaire)	T envahit lamina propria ou sous-muqueuse et T≤1 cm	T limitée au pancréas*, <2 cm	T≤2 cm	T envahit muqueuse ou sous-muqueuse (T1a: <1 cm, T1b: 1-2 cm)
T2	T envahit musculéuse ou T>1 cm	T envahit musculéuse ou T>1 cm (T duodénale) T infiltre la sous-muqueuse ou la musculéuse duodénale	T envahit musculéuse ou T>1 cm	T limitée au pancréas*, 2-4 cm	T >2-4 cm	T envahit musculéuse ou T>2 cm avec invasion de la muqueuse ou sous-muqueuse
T3	T envahit sous-séreuse	- T envahit pancréas ou tissu adipeux péripancréatique	T envahit la sous-séreuse (respecte la séreuse)	T limitée au pancréas*, >4 cm ; ou envahit duodénum ou cholédoque	T >4 cm ou T infiltre sous-séreuse ou mésoappendice	T envahit sous-séreuse
T4	T envahit le péritoine ou organes / structures adjacents	T envahit péritoine ou d'autres organes	T envahit la séreuse ou autres organes / structures adjacents	T envahit organes adjacents (estomac, rate, colon, surrénale) ou les gros vaisseaux (axe cœliaque ou artère mésentérique supérieure)	T perfore le péritoine ou infiltre organes adjacents (sauf tube adjacent)	T envahit péritoine ou organes / structures adjacents

* limité au pancréas : pas d'invasion des organes adjacents ni de la paroi des gros vaisseaux ; l'extension du tissu adipeux péripancréatique n'est plus un critère de la classification TNM

N et M : sont constants, quel que soit le site de la tumeur primitive, sauf pour les TNE du grêle (jéjunum-iléon)

N - Ganglions lymphatiques régionaux

NX statut non évaluable

N0 absence de métastase ganglionnaire

N1 présence de métastases ganglionnaires

Attention classification N différente pour les TNE du grêle (jéjunum et iléon) :

NX statut non évaluable

N0 absence de métastase ganglionnaire

N1 présence de métastases ganglionnaires régionales < 12 ganglions

N2 Masse mésentérique > 2 cm et/ou >12 ganglions métastatiques, notamment des vaisseaux mésentériques supérieurs

M – Métastases à distance

MX statut non évaluable

M0 absence de métastase à distance

M1 présence de métastases à distance

M1a : métastases hépatiques

M1b : métastase dans au moins un site extra-hépatique (poumon, ovaire, ganglion non régional, péritoine, os)

M1c : métastases hépatiques et osseuses

11.13. ANNEXE 3 - Indications de double lecture retenues par le réseau TENpath

Les membres du réseau TENpath sont à la disposition de tout pathologiste souhaitant un avis ou une validation de son diagnostic, quelle que soit l'indication.

Les indications de relecture dans le réseau TENpath ont été modifiées en 2015 et restreintes selon le schéma ci-dessous :

La double lecture est **indispensable** dans les cas suivants :

1. *TNE considérées comme « peu différenciées » (en dehors des localisations primitives de carcinomes à petites cellules thoraciques ou de métastases d'un carcinome neuroendocrine thoracique connu ou vraisemblable), notamment lorsque l'index Ki67 est inférieur à 50%*
2. *TNE considérées comme « bien différenciées », mais avec un index Ki67 >20% (grade 3)*
3. *Suspicion de tumeur neuroendocrine de phénotype immunohistochimique incomplet*
4. *Suspicion de tumeur mixte comportant un contingent neuroendocrine*

La double lecture est **recommandée** dans les cas suivants :

1. *TNE de sites rares ou inhabituels*
2. *TNE de primitif inconnu*

En accord avec le pathologiste initial, une *relecture* peut être réalisée à la demande d'un clinicien ou d'un membre du réseau RENATEN, notamment en cas de discordance entre les constatations cliniques, morphologiques et évolutives de la maladie en regard du résultat histologique initial, justifiant un contrôle histologique avant décision thérapeutique.

11.14. ANNEXE 4 - Recommandations TENpath sur la rédaction du compte-rendu anatomo-pathologique

Informations minimales qui doivent apparaître sur le compte-rendu :

- **Localisation anatomique**
- **Type de prélèvement**
- **Caractères macroscopiques (si disponibles)**
 - nombre de tumeurs visibles, taille de chacune d'entre elles
- **Arguments diagnostiques**
 - histologiques: tumeur bien ou peu différenciée ; en cas de carcinome peu différencié type à petites ou à grandes cellules
 - immunohistochimiques : chromogranine A, synaptophysine
- **Grade histologique**
 - index mitotique: valeur absolue (à évaluer dans 2 mm²)
 - index Ki67: valeur absolue (évaluer dans plus de 500 cellules selon les recommandations de l'OMS, indiquer la technique d'immunodétection et le mode de lecture qui est recommandé après impression papier et compte manuel selon l'OMS 2017)
 - Grade G1, G2, ou G3
- **Classification OMS 2017** (prévue pour le pancréas, adaptable à toutes les localisations digestives)
 - Tumeur neuroendocrine G1
 - Tumeur neuroendocrine G2
 - Tumeur neuroendocrine G3
 - Carcinome neuroendocrine à petites cellules
 - Carcinome neuroendocrine à grandes cellules
 - Tumeur mixte neuroendocrine - non neuroendocrine (MiNEN)
- **Extension de la tumeur**
 - Invasion locale (invasion en profondeur dans la paroi digestive, invasion du tissu adipeux péri-pancréatique, envahissement d'organes voisins)
 - Etat des limites, mesure des marges
- **Stade TNM 2017** (annexe 2)
 - pT/pN : indiquer clairement la classification utilisée (au minimum : TNM/UICC)
 - Nombre de ganglions métastatiques/examinés
- **Autres informations**
 - Autres facteurs histopronostiques (emboles vasculaires, engainements périnerveux; si appendice: extension au mésoappendice, profondeur d'invasion, distance par rapport à la base)
 - Lésions associées du tissu péri tumoral

11.15. ANNEXE 5 - Recommandations pour le dosage de 5HIAA

- Le patient doit (théoriquement) s'abstenir de consommer les aliments et médicaments suivants (et préparations alimentaires ou médicamenteuses qui en contiennent) 24h avant et pendant la collecte urinaire de 24 heures :
 - alcool, amandes, ananas, aubergines, avocats, bananes, dattes, kiwi, melon, miel, noisettes, noix du Brésil, noix de cajou, noix de coco, noix de macadamia, prunes, tomates,
 - sirops pour la toux et autres préparations contenant du gâicolate de glycéryle, de l'acétaminophène, de la phénacétine et des phénothiazines, naproxène.
- Un taux < 2N doit être reconstrôlé dans de bonnes conditions de réalisation sauf si la TNE est morphologiquement visible.

11.16. ANNEXE 6 - Résumé des AMM des analogues de la somatostatine

Somatuline LP 60, 90 et 120 mg : <http://agence-prd.ansm.sante.fr/php/ecodex/frames.php?specid=63787825&typedoc=R&ref=R0300225.htm>, consulté le 30 septembre 2017

- Traitement des symptômes cliniques des tumeurs carcinoïdes (posologies 60, 90 et 120 mg)
- Traitement des tumeurs neuroendocrines (TNE) gastro-entéro-pancréatiques non résécables de l'adulte, localement avancées ou métastatiques, de grade 1 ou de grade 2 avec un index Ki67 $\leq 10\%$, ayant pour origine l'intestin moyen, le pancréas, ou d'origine inconnue après exclusion d'un site primitif au niveau de l'intestin postérieur (posologie 120 mg)

Sandostatine LP 10, 20 et 30 mg : <http://agence-prd.ansm.sante.fr/php/ecodex/rcp/R0258475.htm>, consulté le 30 septembre 2017

- Traitement des patients avec des symptômes associés aux tumeurs endocrines gastro-entéro-pancréatiques fonctionnelles, par exemple les tumeurs carcinoïdes avec signe(s) clinique(s) d'un syndrome carcinoïde (posologies 10, 20 et 30 mg)
- Traitement des patients atteints de tumeurs neuroendocrines avancées de l'intestin moyen ou de localisation primitive inconnue lorsque les sites primitifs ne correspondant pas à l'intestin moyen ont été exclus (posologie 30 mg)

11.17. ANNEXE 7 - Conseils d'utilisation des thérapeutiques ciblées orales (everolimus- Afinitor®)

1- Avant la prescription à un premier patient, il est indispensable de lire la fiche officielle d'information sur le produit (dictionnaire Vidal par exemple).

2- Prise en charge des principaux effets secondaires : principes de diminution de dose, d'interruption du médicament et de sa reprise selon le grade de toxicité :

- Grade 1 : traitement symptomatique de l'effet secondaire
- Grade 2 : traitement symptomatique et diminution de dose de 50 % pendant 7 à 28 jours, puis
 - En cas d'absence au retour à une toxicité 0 ou 1 :
 - Arrêt du médicament
 - Reprise à 50 % de la dose lorsque le grade redevient 0 à 1, pendant 7 à 28 jours.
 - Reprise à la pleine dose si grade 0 ou 1 stable
 - En cas de retour à une toxicité 0 ou 1, reprise de la dose initiale.
 - Si rechute, même schéma puis maintien de la dose réduite de 50 %.
- Grade 3 : traitement symptomatique et arrêt du médicament pendant 7 à 28 jours, puis
 - Lors du retour à une toxicité 0 ou 1 : reprise du médicament à 50 % de la dose pendant 7 à 28 jours
 - En cas de maintien de la toxicité au grade 0 ou 1, reprise de la dose initiale.
 - Si rechute, maintien de la dose réduite de 50 %.

3- Métabolisme de ces médicaments par la chaîne du cytochrome P450. Implications des interactions médicamenteuses induites

- **Toxicité accrue avec les inhibiteurs du cytochrome p450** par augmentation de la concentration plasmatique de la thérapeutique ciblée
 - **Surveiller les associations médicamenteuses**
 - Par exemple : ketoconazole, clarithromycine, plusieurs anti-viraux, érythromycine, verapamil, cyclosporine, fluconazole, diltiazem,
 - Jus de pamplemousse et oranges sanguines
 - Si inhibiteur modéré : diminution de dose à 5 mg et surveillance étroite
 - Si inhibiteur puissant : arrêt de l'everolimus
- **Diminution d'efficacité avec les inducteurs du cytochrome p450**
 - Par exemple : rifampicine, corticostéroïdes, carbamazépine, phénobarbital, phénytoïne, efavirenz, nevirapine, millepertuis (tisane)
 - Eviter ces médicaments ou si cela n'est pas possible : augmenter la dose sous surveillance étroite et au mieux contrôle du dosage

sérique : commencer à 10 mg, augmenter par palliers de 5 mg tous les 4 j, sans dépasser 20 mg/j

4- Bilan initial et surveillance

- **Restrictions d'utilisation :**
 - **Ne pas utiliser si :**
 - Insuffisance hépato-cellulaire : cirrhose Child C
 - Femme enceinte ou allaitante, enfant
 - **Précautions si :**
 - Diabète mal équilibré
 - Hypercholestérolémie sévère
 - Cirrhose Child B : réduction de 50 % à 5 mg/j
 - **Pas de contre-indication si :**
 - Insuffisance rénale même sévère
 - Sujet âgé

- **Avertir le patient des effets secondaires fréquents :**
 - **Asthénie,**
 - **Aphtes**
 - Éruptions cutanées
 - Nausées, diarrhée
 - Anorexie, dysgueusie
 - Sécheresse cutanée
 - Œdèmes
 - Troubles métaboliques : hyperglycémie, hypercholestérolémie

- **Indiquer au patient les symptômes et situations d'alerte :**
 - Dyspnée, toux
 - Fièvre : elle impose une consultation
 - Vaccination : pas de vaccins vivants
 - Chirurgie : arrêt de l'everolimus
 - Grossesse : prévoir une contraception

- **Bilan biologique initial :**
 - NFS plaquettes, enzymes hépatiques et bilirubine
 - Glycémie, bilan lipidique
 - Créatininémie et clairance, protéinurie
 - Calcémie, phosphorémie
 - Sérologie hépatites

- **Bilan morphologique initial :**
 - Imagerie d'évaluation dont scanner thoracique
 - ECG
 - Echographie cardiaque avec mesure de la FeVG

- **Surveillance : J 15 et J 30 puis tous les mois**
 - Clinique : éruptions, aphtes, fatigue, diarrhée
 - Biologique : NFS plaquettes, enzymes hépatiques et bilirubine, glycémie, bilan lipidique, créatininémie et clairance, protéinurie,

calcémie, phosphorémie

5- Mucite :

- **Prévention : commencée 8 j avant le début du traitement**
 - Brosse à dents souple
 - Eviter aliments irritants : gruyères, noix, ananas, aliments épicés, secs, durs, acides
 - Bains de bouche par bicarbonate de sodium après chaque repas

- **Traitement si Grade 1 :**
 - 500 ml de bicarbonate de Na + misoprostol 4 cp à renouveler tous les 4 j (péremption) : bains de bouche 6 fois /jour.
 - Sucralfate (Kéal®) 3 sachets / jour
 - Vea Oris (Vit E) : 4-6 pulvérisations / j, 4 semaines
 - Vea Olio (huile + Vit E) : 4-6 applications / j, 4 semaines

- **Aphtes : 2 fois par jour : corticoïdes (clobetasol, DermovalR crème 10g) + anesthésique (lidocaïne, DynexanR crème 10 g)**

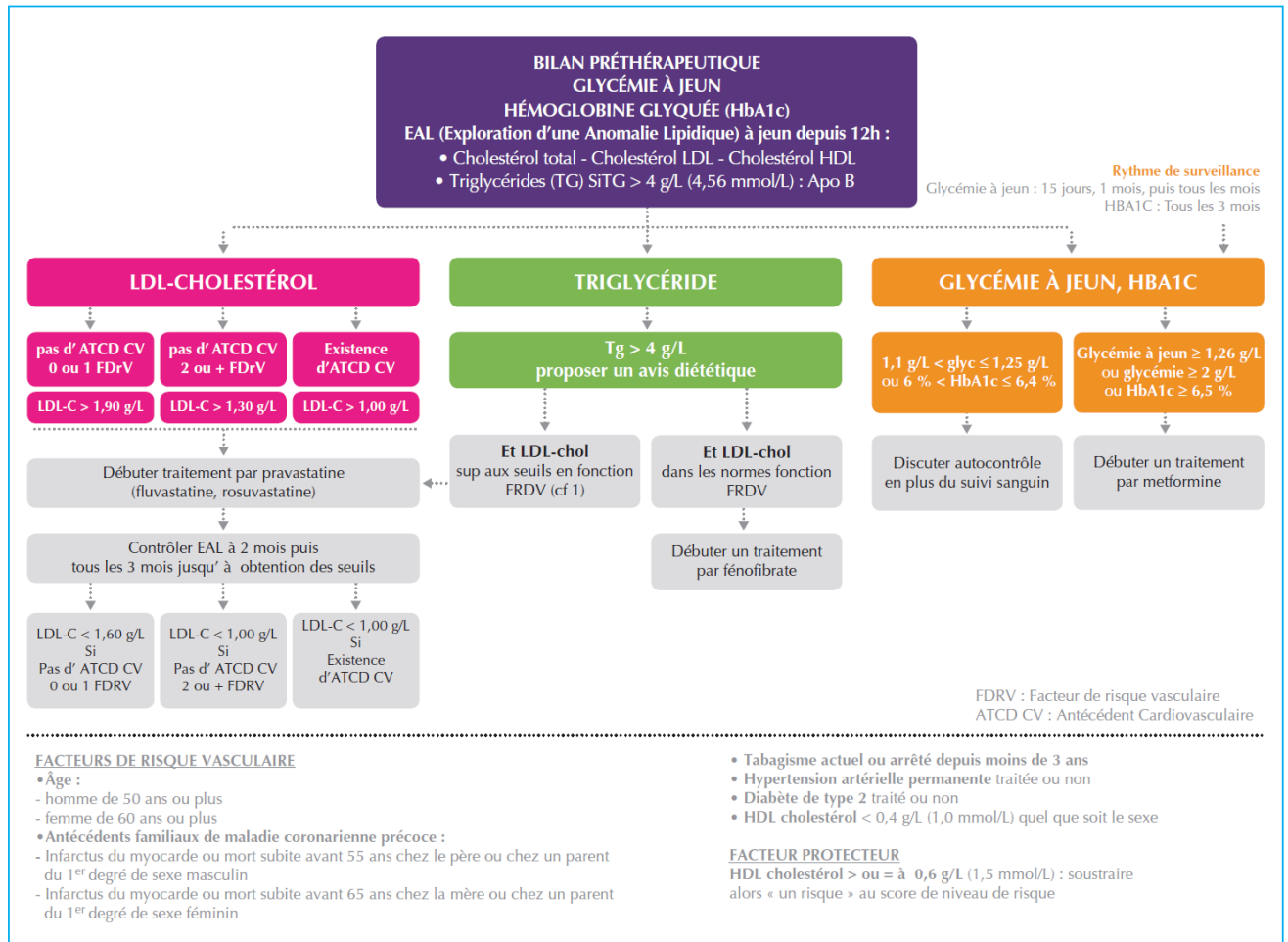
6- Pneumopathie non infectieuse : 12 % des patients traités

- **Diagnostic : interrogatoire, auscultation, TDM**
- Si anomalies radiologiques :
 - Asymptomatiques : poursuite everolimus
 - Et symptômes :
 1. recherche autre cause : infectieuse, néoplasique
 2. En fonction des signes (dyspnée, AEG) : biologie, EFR, DLCO, LBA ...
 3. Signes modérés : interruption jusqu'à récupération. Reprise à 50 % dose
 4. Signes sévères: arrêt everolimus, corticoïdes... Réintroduction à peser.

7- Troubles biologiques :

- Hypophosphorémie : fréquente. Correction per os
- Hypercholestérolémie :
 - Certains hypo-cholestérolémiants sont contrindiqués
 - Autorisés : pravastatine, rosuvastatine, atorvastatine
- Hyperglycémie : correction per os... Médicaments à arrêter si arrêt de l'everolimus
- Lymphopénie < 500 : prévention d'infection par pneumocystis : aérosol mensuel de 300 mg de pentacarinat®

Figure ci-dessous : Bilan métabolique préthérapeutique et suivi sous everolimus (tiré de Lombard-Bohas et al. Bulletin du Cancer 2014;101(2):175-83.



11.18. ANNEXE 8 - Conseils d'utilisation des thérapeutiques ciblées orales (sunitinib- Sutent®)

1- Avant la prescription à un premier patient, il est indispensable de lire la fiche officielle d'information sur le produit (dictionnaire Vidal par exemple).

2- Prise en charge des principaux effets secondaires : principes de diminution de dose, d'interruption du médicament et de sa reprise selon le grade de toxicité :

- **Grade 1 :** traitement symptomatique de l'effet secondaire
- **Grade 2 :** traitement symptomatique et diminution de dose de 50 % pendant 7 à 28 jours, puis
 - En cas d'absence au retour à une toxicité 0 ou 1 :
 - Arrêt du médicament

- Reprise à 50 % de la dose lorsque le grade redevient 0 à 1, pendant 7 à 28 jours.
- Reprise à la pleine dose si grade 0 ou 1 stable
- En cas de retour à une toxicité 0 ou 1, reprise de la dose initiale.
- Si rechute, même schéma puis maintien de la dose réduite de 50 %.
- **Grade 3** : traitement symptomatique et arrêt du médicament pendant 7 à 28 jours, puis
 - Lors du retour à une toxicité 0 ou 1 : reprise du médicament à 50 % de la dose pendant 7 à 28 jours
 - En cas de maintien de la toxicité au grade 0 ou 1, reprise de la dose initiale.
 - Si rechute, maintien de la dose réduite de 50 %.

3- Métabolisme de ces médicaments par la chaîne du cytochrome P450. Implications des interactions médicamenteuses induites :

- **Toxicité accrue avec les inhibiteurs du cytochrome p450 par augmentation de la concentration plasmatique de la thérapeutique ciblée :**
 - **Surveiller les associations médicamenteuses**
 - Par exemple : ketoconazole, clarithromycine, plusieurs anti-viraux, érythromycine, verapamil, cyclosporine, fluconazole, diltiazem,
 - jus de pamplemousse et oranges sanguines
 - **Si indispensables : diminution de dose ou arrêt de la thérapeutique ciblée**
 - **Diminution d'efficacité avec les inducteurs du cytochrome p450 :**
 - Par exemple : rifampicine, corticostéroïdes, carbamazépine, phénobarbital, phénytoïne, efavirenz, nevirapine, millepertuis (tisane)
 - Eviter ces médicaments ou si cela n'est pas possible augmenter de 25 % la dose de biothérapie.

4- Bilan initial et surveillance :

- **Précautions si :**
 - IDM récent (12 mois), angor instable ou sévère, allongement de QT, insuffisance cardiaque symptomatique : exclusion dans l'étude initiale
 - Traitement anti-coagulant
 - AVC récent
 - Insuffisance rénale (clairance < 40 ml/mn)
- **Informé le patient des symptômes fréquents :**
 - Asthénie
 - Nausées, épigastralgies, aphtes, mucite, diarrhée
 - Modifications de la peau et des cheveux
 - Anorexie, dysgueusie

- Epistaxis
- Dysthyroïdie
- **Lui indiquer les symptômes et situations d'alerte :**
 - Dyspnée
 - Œdèmes
 - Douleurs abdominales intenses
 - Hémorragies
 - Fièvre (impose une consultation)
 - Chirurgie : arrêt du sunitinib
 - Grossesse : prévoir une contraception
- **Bilan biologique initial :**
 - NFS plaquettes
 - Enzymes hépatiques et bilirubine
 - Créatininémie et clairance
 - T4, TSH, TP, TCA
- **Bilan morphologique initial et trimestriel :**
 - Imagerie d'évaluation
 - ECG
 - Echographie cardiaque avec mesure de la FeVG
- **Bilans de surveillance :**
 - J 15 et J 30 puis tous les mois
 - Clinique : éruptions, aphtes, fatigue, diarrhée
 - Biologie : NFS plaquettes, enzymes hépatiques et bilirubine, créatininémie et clairance
 - Trimestriel : T4, TSH, TP, TCA

5- Toxicité cardiaque : surveillance par FeVG et ECG, mesure TA

- **Insuffisance cardiaque : FeVG**
 - baisse de 20 % et/ou inférieure à 50 % et reste asymptomatique : diminution ou arrêt du sunitinib.
 - Apparition de signes cliniques d'insuffisance cardiaque congestive : arrêt du sunitinib
- **Troubles du rythme : allongement du QT, sans antécédents cardiaques et bilan initial normal**
 - Risque d'arythmies ventriculaires
 - Attention aux traitements associés : anti-arythmiques, halopéridol, dompéridone ...
 - Eviter les bradycardies iatrogènes et les troubles électrolytiques (à rechercher si diarrhée)
- **HTA : 30 % des patients. Sévère (> 200/100) : 5 %**
 - Interrogatoire : céphalées, acouphènes, vertiges
 - Automesure à domicile
 - Traitement anti-HTA antérieur : adapter
 - Initier un traitement anti-HTA si nécessaire

- Attention si arrêt du sunitinib : hypotension secondaire

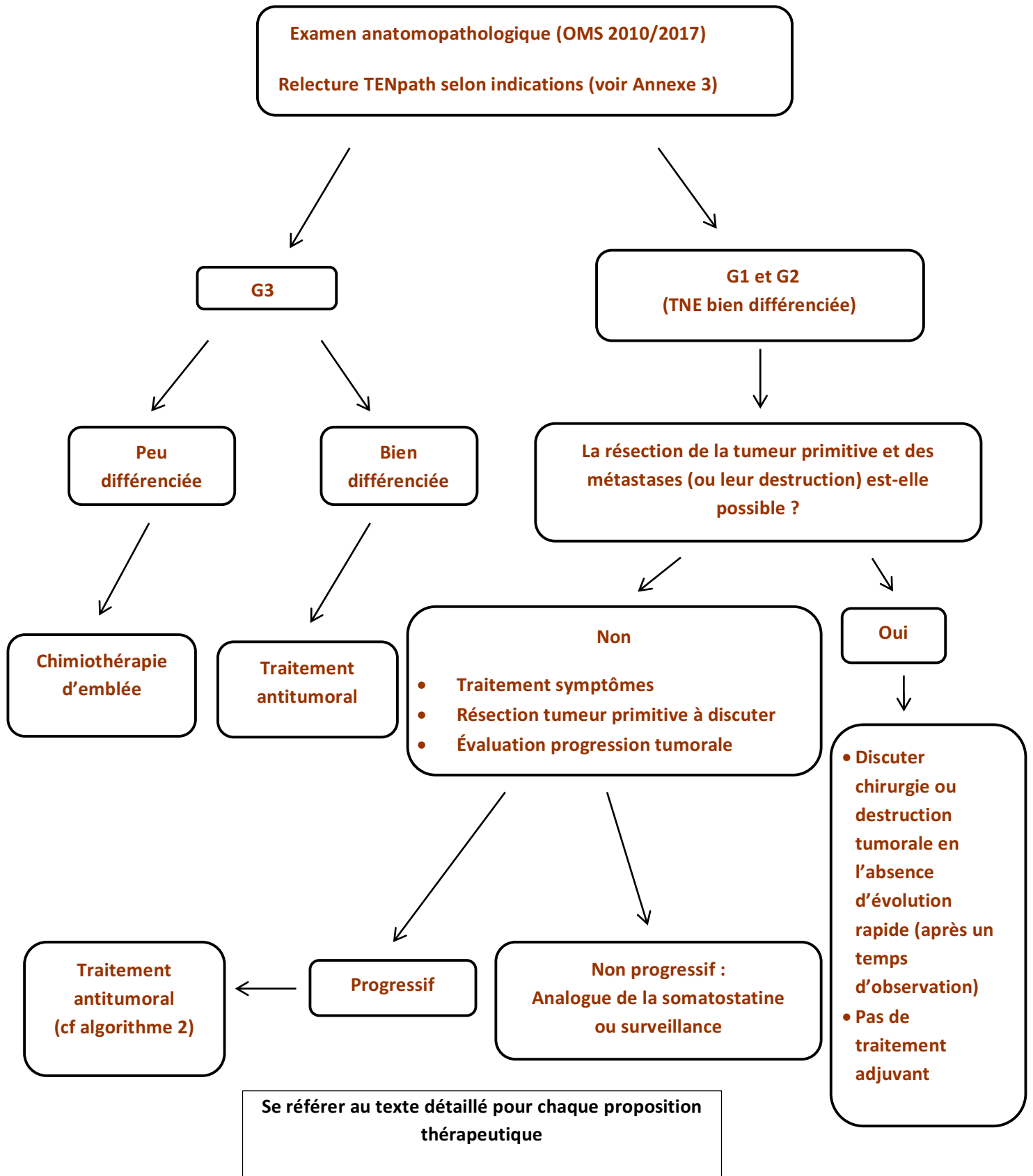
6- Hypothyroïdie : 5 %

- Clinique et/ou biologique
- Traitement : substitution standard
- Rarement profonde, nécessitant des précautions cardiaques en début de traitement

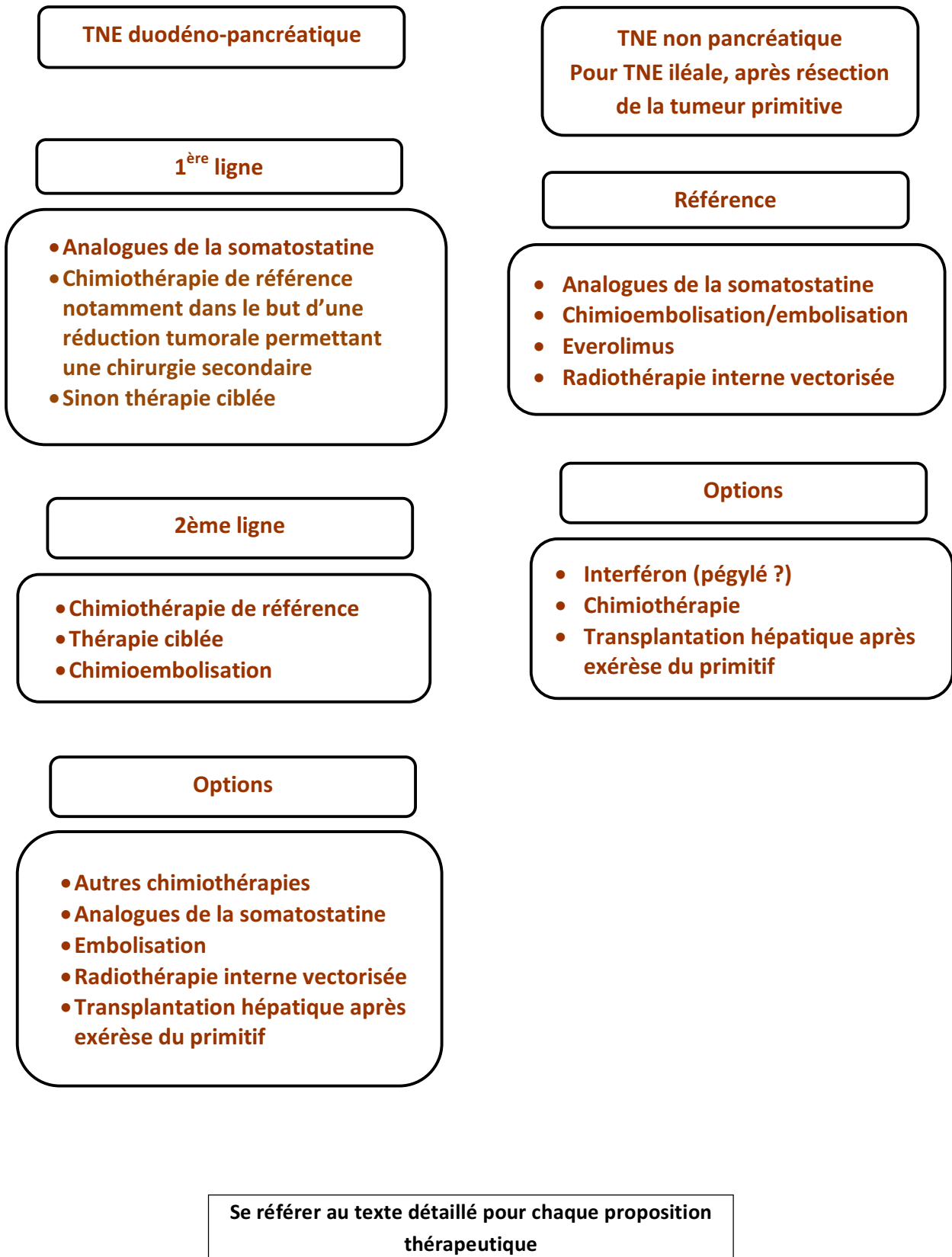
7- Pancréatite :

- Augmentation asymptomatique des enzymes sériques : poursuite du sunitinib
- Pancréatite clinique : arrêt jusqu'à récupération puis réintroduction.

ALGORITHME 1 - Prise en charge d'une TNE MÉTASTATIQUE de l'appareil digestif, quel que soit le siège de la tumeur primitive



ALGORITHME 2 - Traitement des TNE MÉTASTATIQUES bien différenciées (G1, G2), progressives, non résécables de l'appareil digestif



REFERENCES BIBLIOGRAPHIQUES

1. Altimari A, Badrinath K, Reisel H, Prinz RA. DTIC therapy in patients with malignant intraabdominal neuroendocrine tumors. *Surgery* 1987;102:1009-17.
2. Antonodimitrakis P et al. Streptozocin and 5-FU for the treatment of pancreatic neuroendocrine tumors: efficacy, prognostic factors and toxicity. *Neuroendocrinology* sous presse]
3. Bajetta E, Zilembo N, Di Bartolomeo M, Di Leo A, Pilotti S, Bochicchio AM, et al. Treatment of metastatic carcinoids and other neuroendocrine tumors with recombinant interferon-alpha-2a. A study by the Italian Trials in Medical Oncology Group. *Cancer* 1993;72:3099-105.
4. Bajetta E, Ferrari L, Procopio G, Catena L, Ferrario E, Martinetti A, et al. Efficacy of a chemotherapy combination for the treatment of metastatic neuroendocrine tumours. *Ann Oncol* 2002;13:614-21.
5. Bajetta E, Catena L, Procopio G, De Dosso S, Bichisao E, Ferrari L, Martinetti A, Platania M, Verzoni E, Formisano B, Bajetta R. Are capecitabine and oxaliplatin (XELOX) suitable treatments for progressing low-grade and high-grade neuroendocrine tumours? *Cancer Chemother Pharmacol.* 2007 Apr;59(5):637-42
6. Basturk O1, Yang Z, Tang LH, Hruban RH, Adsay V, McCall CM, Krasinskas AM, Jang KT, Frankel WL, Balci S, Sigel C, Klimstra DS. The high-grade (WHO G3) pancreatic neuroendocrine tumor category is morphologically and biologically heterogenous and includes both well differentiated and poorly differentiated neoplasms. *Am J Surg Pathol.* 2015 May;39(5):683-90.
7. Baudin E, Caron P, Lombard-Bohas C, Tabarin A, Mitry E, Reznick Y, Taieb D, Pattou F, Goudet P, Vezzosi D, Scoazec JY, Cadiot G, Borson-Chazot F, Do Cao C; Société française d'endocrinologie; Groupe d'étude des tumeurs endocrines. Malignant insulinoma: recommendations for characterisation and treatment. *Ann Endocrinol (Paris).* 2013 Dec;74(5-6):523-33.
8. Bernard V, Lombard-Bohas C, Taquet MC, Caroli-Bosc FX, Ruszniewski P, Niccoli P, Guimbaud R, Chougnat CN, Goichot B, Rohmer V, Borson-Chazot F, Baudin E; French Group of Endocrine Tumors. Efficacy of everolimus in patients with metastatic insulinoma and refractory hypoglycemia. *Eur J Endocrinol.* 2013 Apr 15;168(5):665-74.
9. Brabander T, van der Zwan WA, Teunissen JJM, et al. Long-Term Efficacy, Survival, and Safety of [¹⁷⁷Lu-DOTA⁰,Tyr³]octreotate in Patients with Gastroenteropancreatic and Bronchial Neuroendocrine Tumors. *Clin Cancer Res.* 2017 Aug 15;23(16):4617-4624
10. Brenner DJ, Hall EJ. Computed tomography – an increasing source of radiation exposure. *NEJM* 2007;357:2277-84.
11. Brixi-Benmansour H, Jouve JL, Mitry E, Bonnetain F, Landi B, Hentic O, et al. Phase II study of first-line FOLFIRI for progressive metastatic well-differentiated pancreatic endocrine carcinoma. *Dig Liver Dis* 2011;43:912-16.

12. Caplin ME, Pavel M, Cwikła JB, Phan AT, Raderer M, Sedláčková E, Cadiot G, Wolin EM, Capdevila J, Wall L, Rindi G, Langley A, Martinez S, Blumberg J, Ruzniewski P; CLARINET Investigators. Lanreotide in metastatic enteropancreatic neuroendocrine tumors. *N Engl J Med.* 2014 Jul 17;371(3):224-33.
13. Chen J, Wang C, Han J, Luan Y, Cui Y, Shen R, Sha D, Cong L, Zhang Z, Wang W. Therapeutic effect of sunitinib malate and its influence on blood glucose concentrations in a patient with metastatic insulinoma. *Expert Rev Anticancer Ther.* 2013 Jun;13(6):737-43.
14. Coriat R, Walter T, Terris B, Couvelard A, Ruzniewski P. Gastroenteropancreatic Well-Differentiated Grade 3 Neuroendocrine Tumors: Review and Position Statement. *Oncologist.* 2016 Oct;21(10):1191-1199.
15. Cros J, Hentic O, Rebours V, Zappa M, Gille N, Theou-Anton N, et al. MGMT expression predicts response to temozolomide in pancreatic neuroendocrine tumors. *Endocr Relat Cancer.* 2016 Aug;23(8):625-33
16. Dahan L, Bonnetain F, Rougier P, Raoul JL, Gamelin E, Etienne PL, et al; Fédération Francophone de Cancérologie Digestive (FFCD); Digestive Tumors Group of the Fédération Nationale des Centres de Lutte Contre le Cancer (FNCLCC). Phase III trial of chemotherapy using 5-fluorouracil and streptozotocin compared with interferon alpha for advanced carcinoid tumors: FNCLCC-FFCD 9710. *Endocr Relat Cancer.* 2009 Dec;16(4):1351-61.
17. de Baere T, Deschamps F, Tselikas L, Ducreux M, Planchard D, Pearson E, Berdelou A, Leboulleux S, Elias D, Baudin E. GEP-NETS update: Interventional radiology: role in the treatment of liver metastases from GEP-NETs. *Eur J Endocrinol.* 2015 Apr;172(4):R151-66.
18. de Mestier L, Brix H, Gincul R, Ponchon T, Cadiot G. Updating the management of patients with rectal neuroendocrine tumors. *Endoscopy.* 2013 Dec;45(12):1039-46.
19. de Mestier L, Hentic O, Cros J, Walter T, Roquin G, Brix H, Lombard-Bohas C, Hammel P, Diebold MD, Couvelard A, Ruzniewski P, Cadiot G. Metachronous hormonal syndromes in patients with pancreatic neuroendocrine tumors: a case-series study. *Ann Intern Med.* 2015 a;162(10):682-9.
20. de Mestier L, Lardièrre-Deguelle S, Brix H, O'Toole D, Ruzniewski P, Cadiot G, Kianmanesh R. Updating the surgical management of peritoneal carcinomatosis in patients with neuroendocrine tumors. *Neuroendocrinology.* 2015 b;101(2):105-11.
21. de Mestier L, Walter T, Brix H, Lombard-Bohas C, Cadiot G. Sunitinib Achieved Fast and Sustained Control of VIPoma Symptoms. *Eur J Endocrinol.* 2015 c;172 :K1-K3.
22. de Mestier L, Pasmant E, Fleury C, Brix H, Sohier P, Féron T, et al; Groupe d'Étude des Tumeurs Endocrines. Familial small-intestine carcinoids: Chromosomal alterations and germline inositol polyphosphate multikinase sequencing. *Dig Liver Dis.* 2017 Jan;49(1):98-102.
23. Delaunoit T, Ducreux M, Boige V, Dromain C, Sabourin JC, Duvillard P,

- Schlumberger M, de Baere T, Rougier P, Ruffie P, Elias D, Lasser P, Baudin E. The doxorubicin-streptozotocin combination for the treatment of advanced well-differentiated pancreatic endocrine carcinoma; a judicious option? *Eur J Cancer*. 2004 Mar;40(4):515-20.
24. Ducreux M, Dahan L, Smith D, O'Toole D, Lepère C, Dromain C, Vilgrain V, Baudin E, Lombard-Bohas C, Scoazec JY, Seitz JF, Bitoun L, Koné S, Mitry E. Bevacizumab combined with 5-FU/streptozocin in patients with progressive metastatic well-differentiated pancreatic endocrine tumours (BETTER trial)--a phase II non-randomised trial. *Eur J Cancer*. 2014 Dec;50(18):3098-106.
 25. Dussol AS, Joly MO, Vercherat C, Forestier J, Hervieu V, Scoazec JY, Lombard-Bohas C, Walter T. Gemcitabine and oxaliplatin or alkylating agents for neuroendocrine tumors: Comparison of efficacy and search for predictive factors guiding treatment choice. *Cancer*. 2015;121(19):3428-34.
 26. Ekeblad et al. Temozolomide as monotherapy is effective in treatment of advanced malignant neuroendocrine tumors. *Clin Cancer Res* 2007;13:2986-91.
 27. Elias D, Lefevre JH, Duvillard P, Goéré D, Dromain C, Dumont F, Baudin E. Hepatic metastases from neuroendocrine tumors with a "thin slice" pathological examination: they are many more than you think... *Ann Surg* 2010;251:307-10
 28. Elias D, David A, Sourrouille I, Honoré C, Goéré D, Dumont F, Stoclin A, Baudin E. Neuroendocrine carcinomas: optimal surgery of peritoneal metastases (and associated intra-abdominal metastases). *Surgery*. 2014 Jan;155(1):5-12.
 29. Faiss S, Pape UF, Bohmig M, Dorffel Y, Mansmann U, Golder W, et al. Prospective, randomized, multicenter trial on the antiproliferative effect of lanreotide, interferon alfa, and their combination for therapy of metastatic neuroendocrine gastroenteropancreatic tumors--the International Lanreotide and Interferon Alfa Study Group. *J Clin Oncol*. 2003 Jul 15;21(14):2689-96.
 30. Fazio N, Milione M. Heterogeneity of grade 3 gastroenteropancreatic neuroendocrine carcinomas: New insights and treatment implications. *Cancer Treat Rev*. 2016 Nov;50:61-67
 31. Hadoux J, Malka D, Planchard D, Scoazec JY, Caramella C, Guigay J, Boige V, Leboulleux S, Burtin P, Berdelou A, Lorient Y, Duvillard P, Chougnet CN, Déandréis D, Schlumberger M, Borget I, Ducreux M, Baudin E. Post-first-line FOLFOX chemotherapy for grade 3 neuroendocrine carcinoma. *Endocr Relat Cancer*. 2015 Jun;22(3):289-98.
 32. Heetfeld M, Chougnet CN, Olsen IH, Rinke A, Borbath I, Crespo G, Barriuso J, Pavel M, O'Toole D, Walter T. Characteristics and treatment of patients with G3 gastroenteropancreatic neuroendocrine neoplasms. *Endocr Relat Cancer*. 2015;22(4):657-64.
 33. Hentic O, Hammel P, Couvelard A, Rebours V, Zappa M, Palazzo M, Maire F, Goujon G, Gillet A, Lévy P, Ruszniewski P. FOLFIRI regimen: an effective second-line chemotherapy after failure of etoposide-platinum combination in patients with neuroendocrine carcinomas grade 3. *Endocr Relat Cancer*. 2012 Nov 6;19(6):751-7.

34. Hobday TJ, Qin R, Reidy-Lagunes D, Moore MJ, Strosberg J, Kaubisch A, Shah M, Kindler HL, Lenz HJ, Chen H, Erlichman C. Multicenter Phase II Trial of Temsirolimus and Bevacizumab in Pancreatic Neuroendocrine Tumors. *J Clin Oncol*. 2015 May 10;33(14):1551-6.
35. Kaltsas G, Caplin M, Davies P, Ferone D, Garcia-Carbonero R, Grozinsky-Glasberg S, Hörsch D, Tiensuu Janson E, Kianmanesh R, Kos-Kudla B, Pavel M, Rinke A, Falconi M, de Herder WW; all other Antibes Consensus Conference participants. ENETS Consensus Guidelines for the Standards of Care in Neuroendocrine Tumors: Pre- and Perioperative Therapy in Patients with Neuroendocrine Tumors. *Neuroendocrinology* 2017 (sous presse).
36. Klöppel G, Couvelard A, Hruban RH, Klimstra DS, Komminoth P, Osamura RY, Perren A, Rindi G. WHO classification of neoplasms of the neuroendocrine pancreas. pp: 211-214. In: WHO classification of tumours of endocrine organs. Lloyd RV, Osamura RY, Klöppel G, Rosai J, eds. WHO/IARC Classification of tumours, 4th Edition, Lyon: IARC Press. 2017; pp 210–239.
37. Kulke MH, Hornick JL, Frauenhoffer C, Hooshmand S, Ryan DP, Enzinger PC, et al. O6-methylguanine DNA methyltransferase deficiency and response to temozolomide-based therapy in patients with neuroendocrine tumors. *Clin Cancer Res* 2009;15:338-45.
38. Kulke M, Niedzwiecki D, Foster NR, et al. Randomized phase II study of everolimus (E) versus everolimus plus bevacizumab (E+B) in patients (Pts) with locally advanced or metastatic pancreatic neuroendocrine tumors (pNET), CALGB 80701 (Alliance). *J Clin Oncol* 2015;33 (suppl): abstr 4005.
39. Landry CS, Lin HY, Phan A, Charnsangavej C, Abdalla EK, Aloia T, Nicolas Vauthey J, Katz MH, Yao JC, Fleming JB. Resection of at-risk mesenteric lymph nodes is associated with improved survival in patients with small bowel neuroendocrine tumors. *World J Surg* 2013;37(7): 1695-1700.
40. Lardièrre-Deguelte S, de Mestier L, Appéré F, Vullierme MP, Zappa M, Hoeffel C, Noaves M, Brixi H, Hentic O, Ruszniewski P, Cadiot G, Panis Y, Kianmanesh R. Toward Preoperative Classification of Lymph-Node Metastases in Patients with Small Intestine Neuroendocrine Tumours in the Era of Intestinal-Sparing Surgery. *Neuroendocrinology*. 2016;103:552-9.
41. Le Treut YP, Grégoire E, Klempnauer J, Belghiti J, Jouve E, Lerut J, Castaing D, Soubrane O, Boillot O, Manton G, Homayounfar K, Bustamante M, Azoulay D, Wolf P, Krawczyk M, Pascher A, Suc B, Chiche L, de Urbina JO, Mejzlik V, Pascual M, Lodge JP, Gruttadauria S, Paye F, Pruvot FR, Thorban S, Foss A, Adam R; For ELITA. Liver Transplantation for Neuroendocrine Tumors in Europe-Results and Trends in Patient Selection: A 213-Case European Liver Transplant Registry Study. *Ann Surg*. 2013 May;257(5):807-815.
42. Maire F, Lombard-Bohas C, O'Toole D, Vullierme MP, Rebours V, Couvelard A, Pelletier AL, Zappa M, Pilleul F, Hentic O, Hammel P, Ruszniewski P. Hepatic arterial embolization versus chemoembolization in the treatment of liver metastases from well-differentiated midgut endocrine tumors: a prospective randomized study. *Neuroendocrinology*. 2012;96(4):294-300.
43. Mityr E, Baudin E, Ducreux M, Sabourin JC, Rufié P, Aparicio T et al. Treatment of poorly differentiated neuroendocrine tumours with etoposide and cisplatin. *Br*

J Cancer 1999;81:1351-5.

44. Mitry E, Walter T, Baudin E, Kurtz JE, Ruzsniwski P, Dominguez-Tinajero S, Bengrine-Lefevre L, Cadiot G, Dromain C, Farace F, Rougier P, Ducreux M. Bevacizumab plus capecitabine in patients with progressive advanced well-differentiated neuroendocrine tumors of the gastro-intestinal (GI-NETs) tract (BETTER trial)--a phase II non-randomised trial. *Eur J Cancer*. 2014 Dec;50(18):3107-15.
45. Modlin IM, Pavel M, Kidd M, Gustafsson BI. Review article: somatostatin analogues in the treatment of gastroenteropancreatic neuroendocrine (carcinoid) tumours. *Aliment Pharmacol Ther*. 2010 Jan 15;31(2):169-88.
46. Moertel CG, Lefkopoulo M, Lipsitz S, Hahn RG, Klaassen D. Streptozocin-doxorubicin, streptozocin-fluorouracil or chlorozotocin in the treatment of advanced islet-cell carcinoma. *N Engl J Med* 1992;326:519-23.
47. Mosli HH, Dennis A, Kocha W, Asher LJ, Van Uum SH. Effect of short-term proton pump inhibitor treatment and its discontinuation on chromogranin A in healthy subjects. *J Clin Endocrinol Metab*. 2012 Sep;97(9):E1731-5.
48. Motz BM, Lorimer PD, Boselli D, Hill JS, Salo JC. Optimal Lymphadenectomy in Small Bowel Neuroendocrine Tumors: Analysis of the NCDB. *J Gastrointest Surg*. 2017 Aug 17. doi: 10.1007/s11605-017-3524-9
49. Nakano K, Takahashi S, Yuasa T, Nishimura N, Mishima Y, Sakajiri S, Yokoyama M, Tsuyama N, Ishikawa Y, Hatake K. Feasibility and efficacy of combined cisplatin and irinotecan chemotherapy for poorly differentiated neuroendocrine carcinomas. *Jpn J Clin Oncol*. 2012 Aug;42(8):697-703.
50. Palazzo M, Lombard-Bohas C, Cadiot G, Matysiak-Budnik T, Rebours V, Vullierme MP, Couvelard A, Hentic O, Ruzsniwski P. Ki67 proliferation index, hepatic tumor load, and pretreatment tumor growth predict the antitumoral efficacy of lanreotide in patients with malignant digestive neuroendocrine tumors. *Eur J Gastroenterol Hepatol*. 2013;25:232-8.
51. Pasquer A, Walter T, Hervieu V, Forestier J, Scoazec JY, Lombard-Bohas C, Poncet G. Surgical Management of Small Bowel Neuroendocrine Tumors: Specific Requirements and Their Impact on Staging and Prognosis. *Ann Surg Oncol*. 2015;22 Suppl 3:742-9.
52. Pasquer A, Walter T, Rousset P, Hervieu V, Forestier J, Lombard-Bohas C, Poncet G. Lymphadenectomy during Small Bowel Neuroendocrine Tumor Surgery: The Concept of Skip Metastases. *Ann Surg Oncol*. 2016 Dec;23(Suppl 5):804-808.
53. Pavel ME, Baum U, Hahn EG, Schuppan D, Lohmann T. Efficacy and tolerability of pegylated IFN-alpha in patients with neuroendocrine gastroenteropancreatic carcinomas. *J Interferon Cytokine Res* 2006;26:8-13.
54. Pavel ME, O'Toole D, Costa F, Capdevila J, Gross D, Kianmanesh R, Krenning E, Knigge U, Salazar R, Pape UF, Öberg K, all other Vienna Consensus Conference participants ENETS Consensus Guidelines Update for the Management of Distant Metastatic Disease of Intestinal, Pancreatic, Bronchial Neuroendocrine Neoplasms (NEN) and NEN of Unknown Primary Site.

Neuroendocrinology. 2016;103:172–185.

55. Perren A, Couvelard A, Scoazec JY, Costa F, Borbath I, Delle Fave G, et al; all other Antibes Consensus Conference participants. ENETS Consensus Guidelines for the Standards of Care in Neuroendocrine Tumors: Pathology: Diagnosis and Prognostic Stratification. *Neuroendocrinology*. 2017 Feb 11. doi: 10.1159/000457956. [Epub ahead of print]
56. Raymond E, Dahan L, Raoul JL, Bang YJ, Borbath I, Lombard-Bohas C, et al. Sunitinib malate for the treatment of pancreatic neuroendocrine tumors. *N Engl J Med*. 2011;364:501-13
57. Reid MD, Bagci P, Ohike N, Saka B, Erbarut Seven I, Dursun N, Balci S, Gucer H, Jang KT, Tajiri T, Basturk O, Kong SY, Goodman M, Akkas G, Adsay V. Calculation of the Ki67 index in pancreatic neuroendocrine tumors: a comparative analysis of four counting methodologies. *Mod Pathol*. 2015 May;28(5):686-94.
58. Rindi G, Klöppel G, Alhman H, Caplin M, Couvelard A, de Herder WW, et al and all other Frascati Consensus Conference participants; European Neuroendocrine Tumor Society (ENETS). TNM staging of foregut (neuro)endocrine tumors: a consensus proposal including a grading system. *Virchows Arch*. 2006 Oct;449(4):395-401
59. Rindi G, Klöppel G, Couvelard A, Komminoth P, Körner M, Lopes JM, et al. TNM staging of midgut and hindgut (neuro) endocrine tumors: a consensus proposal including a grading system. *Virchows Arch*. 2007 Oct;451(4):757-62
60. Rindi G, Arnold R, Bosman FT, Capella C, Klimstra DS, Klöppel G, Komminoth P, Solcia E. Nomenclature and classification of neuroendocrine neoplasms of the digestive system. In: WHO classification of tumours of the digestive system. Bosman FT, Carneiro F, Hruban RH, Theise D, eds. International Agency for Research on Cancer 2010:13-14.
61. Rinke A, Müller HH, Schade-Brittinger C, Klose KJ, Barth P, Wied M, et al; PROMID Study Group. Placebo-controlled, double-blind, prospective, randomized study on the effect of octreotide LAR in the control of tumor growth in patients with metastatic neuroendocrine midgut tumors: a report from the PROMID Study Group. *J Clin Oncol*. 2009 Oct 1;27(28):4656-63
62. Ritzel U, Leonhardt U, Stöckmann F, Ramadori G. Treatment of metastasized midgut carcinoids with dacarbazine. *Am J Gastroenterol* 1995;90:627-31.
63. Solcia E, Klöppel G, Sobin LH. Histological typing of endocrine tumours. Second edition. World Health Organization. International histological classification of tumours. Genève: Springer 2000.
64. Strosberg JR, Fine RL, Choi J, Nasir A, Coppola D, Chen DT, Helm J, Kvols L. First-line chemotherapy with capecitabine and temozolomide in patients with metastatic pancreatic endocrine carcinomas. *Cancer* 2011 Jan 15;117(2):268-75.
65. Strosberg J, El-Haddad G, Wolin E, Hendifar A, Yao J, Chasen B, Mittra E, Kunz PL, Kulke MH, Jacene H, Bushnell D, O'Dorisio TM, Baum RP, Kulkarni HR, Caplin M, Lebtahi R, Hobday T, Delpassand E, Van Cutsem E, Benson A,

- Srirajaskanthan R, Pavel M, Mora J, Berlin J, Grande E, Reed N, Seregni E, Öberg K, Lopera Sierra M, Santoro P, Thevenet T, Erion JL, Ruzsniowski P, Kwekkeboom D, Krenning E; NETTER-1 Trial Investigators. Phase 3 Trial of ¹⁷⁷Lu-Dotatate for Midgut Neuroendocrine Tumors. *N Engl J Med*. 2017 Jan 12;376(2):125-135
66. Tang LH, Basturk O, Sue JJ, Klimstra DS. A Practical Approach to the Classification of WHO Grade 3 (G3) Well-differentiated Neuroendocrine Tumor (WD-NET) and Poorly Differentiated Neuroendocrine Carcinoma (PD-NEC) of the Pancreas. *Am J Surg Pathol*. 2016 Sep;40(9):1192-202.
67. UICC. TNM Classification of malignant tumours. Seventh edition. L Sobin, M Gospodarowicz, C Wittekind, eds. Wiley-Blackwell, Chichester 2009:310 p.
68. TNM classification of malignant tumours, 8th Edition JD Brierley, MK Gospodarowicz, C Wittekind, eds. Wiley-Blackwell, Chichester 2017:272 p.
69. Vélayoudom-Céphise FL, Duvillard P, Foucan L, Hadoux J, Chougnat CN, Leboulleux S, et al. Are G3 ENETS neuroendocrine neoplasms heterogeneous? *Endocr Relat Cancer*. 2013 Aug 19;20(5):649-57.
70. Vezzosi D, Walter T, Laplanche A, Raoul JL, Dromain C, Ruzsniowski P, d'Herbomez M, Guigay J, Mitry E, Cadiot G, Leboulleux S, Lombard-Bohas C, Borson-Chazot F, Ducreux M, Baudin E. Chromogranin A measurement in metastatic well-differentiated gastroenteropancreatic neuroendocrine carcinoma: screening for false positives and a prospective follow-up study. *Int J Biol Markers*. 2011 Apr-Jun;26(2):94-101.
71. Walter T, van Brakel B, Vercherat C, Hervieu V, Forestier J, Chayvialle JA, et al. O6-Methylguanine-DNA methyltransferase status in neuroendocrine tumours: prognostic relevance and association with response to alkylating agents. *Br J Cancer*. 2015 Feb 3;112(3):523-31.
72. Walter T, Tougeron D, Baudin E, et al. Poorly differentiated gastro-entero-pancreatic neuroendocrine carcinomas: Are they really heterogeneous? Insights from the FFCD-GTE national cohort. *Eur J Cancer*. 2017 Jul;79:158-165.
73. Welin S, Sorbye H, Sebjornsen S, Knappskog S, Busch C, Öberg K. Clinical effect of temozolomide-based chemotherapy in poorly differentiated endocrine carcinoma after progression on first-line chemotherapy. *Cancer*. 2011 Oct 15;117(20):4617-22
74. Yao JC, Shah MH, Ito T, Bohas CL, Wolin EM, Van Cutsem E, et al; RAD001 in Advanced Neuroendocrine Tumors, Third Trial (RADIANT-3) Study Group. Everolimus for advanced pancreatic neuroendocrine tumors. *N Engl J Med*. 2011 Feb 10;364(6):514-23.
75. Yao JC, Guthrie KA, Moran C, Strosberg JR, Kulke MH, Chan JA, et al. Phase III Prospective Randomized Comparison Trial of Depot Octreotide Plus Interferon Alfa-2b Versus Depot Octreotide Plus Bevacizumab in Patients With Advanced Carcinoid Tumors: SWOG S0518. *J Clin Oncol*. 2017 May 20;35(15):1695-1703.
76. Yao JC, Fazio N, Singh S, Buzzoni R, Carnaghi C, Wolin E, et al. Everolimus

for the treatment of advanced, non-functional neuroendocrine tumours of the lung or gastrointestinal tract (RADIANT-4): a randomised, placebo-controlled, phase 3 study. *Lancet* 2016;387:968-77.

77. Zappa M, Abdel-Rehim M, Hentic O, Vullierme MP, Ruzsniwski P, Vilgrain V. Liver-directed therapies in liver metastases from neuroendocrine tumors of the gastrointestinal tract. *Target Oncol.* 2012 Jun;7(2):107-16.

Pour en savoir plus

78. Abgral R, Leboulleux S, Déandreis D, Aupérin A, Lumbroso J, Dromain C, Duvillard P, Elias D, de Baere T, Guigay J, Ducreux M, Schlumberger M, Baudin E. Performance of (18)fluorodeoxyglucose-positron emission tomography and somatostatin receptor scintigraphy for high Ki67 ($\geq 10\%$) well-differentiated endocrine carcinoma staging. *J Clin Endocrinol Metab.* 2011 Mar;96(3):665-71.
79. Baudin E, Planchard D, Scoazec JY, Guigay J, Dromain C, Hadoux J, Debaere T, Elias D, Ducreux M. Intervention in gastro-enteropancreatic neuroendocrine tumours. *Best Pract Res Clin Gastroenterol.* 2012 Dec;26(6):855-65.
80. Cadiot G, Mignon M. Tumeurs endocrines du pancréas. Traitements symptomatiques. In : *Traité de pancréatologie clinique.* P Lévy, P Ruzsniwski, A Sauvanet eds. Médecine-Sciences. Flammarion, Paris 2005: pp 317-321.
81. Chougnet CN, Leboulleux S, Caramella C, Lumbroso J, Borget I, Déandreis D, Duvillard P, Elias D, de Baere T, Vélayoudom-Céphise FL, Guigay J, Ducreux M, Schlumberger M, Baudin E. Frequency and characterization of gastro-entero-pancreatic neuroendocrine tumor patients with high-grade of uptake at somatostatin receptor scintigraphy. *Endocr Relat Cancer.* 2013 Mar 22;20(2):229-39.
82. D'Assignies G, Fina P, Bruno O, Vullierme MP, Tubach F, Paradis V, Sauvanet A, Ruzsniwski P, Vilgrain V. High Sensitivity of Diffusion-weighted MR Imaging for the Detection of Liver Metastases from Neuroendocrine Tumors: Comparison with T2-weighted and Dynamic Gadolinium-enhanced MR Imaging. *Radiology.* 2013;268(2):390-9.
83. Dromain C, de Baere T, Lumbroso J, Caillet H, Laplanche A, Boige V, Ducreux M, Duvillard P, Elias D, Schlumberger M, Sigal R, Baudin E. Detection of liver metastases from endocrine tumors: a prospective comparison of somatostatin receptor scintigraphy, computed tomography, and magnetic resonance imaging. *J Clin Oncol.* 2005 Jan 1;23(1):70-8.
84. Ducreux MP, Boige V, Leboulleux S, Malka D, Kergoat P, Dromain C, Elias D, de Baere T, Sabourin JC, Duvillard P, Lasser P, Schlumberger M, Baudin E. A phase II study of irinotecan with 5-fluorouracil and leucovorin in patients with pretreated gastroenteropancreatic well-differentiated endocrine carcinomas. *Oncology.* 2006;70(2):134-40.
85. Durante C, Boukheris H, Dromain C, Duvillard P, Leboulleux S, Elias D, de Baere T, Malka D, Lumbroso J, Guigay J, Schlumberger M, Ducreux M, Baudin E. Prognostic factors influencing survival from metastatic (stage IV) gastroenteropancreatic well-differentiated endocrine carcinoma. *Endocr Relat Cancer.* 2009 Jun;16(2):585-97.

86. Elias D, Goéré D, Leroux G, Dromain C, Leboulleux S, de Baere T, et al. Combined liver surgery and RFA for patients with gastroenteropancreatic endocrine tumors presenting with more than 15 metastases to the liver. *Eur J Surg Oncol*. 2009 Oct;35(10):1092-7.
87. Garin E, Le Jeune F, Devillers A, Cuggia M, de Lajarte-Thirouard AS, Bouriel C, Boucher E, Raoul JL. Predictive value of 18F-FDG PET and somatostatin receptor scintigraphy in patients with metastatic endocrine tumors. *J Nucl Med*. 2009 Jun;50(6):858-64
88. Hammel P, Hentic O, Neuzillet C, Faivre S, Raymond E, Ruszniewski P. New treatment options with cytotoxic agents in neuroendocrine tumours. *Target Oncol*. 2012 Sep;7(3):169-72.
89. Hentic O, Couvelard A, Rebours V, Zappa M, Dokmak S, Hammel P, Maire F, O'Toole D, Lévy P, Sauvanet A, Ruszniewski P. Ki-67 index, tumor differentiation, and extent of liver involvement are independent prognostic factors in patients with liver metastases of digestive endocrine carcinomas. *Endocr Relat Cancer*. 2010 Dec 13;18(1):51-9.
90. Kianmanesh R, Sauvanet A, Hentic O, Couvelard A, Lévy P, Vilgrain V, et al. Two-step surgery for synchronous bilobar liver metastases from digestive endocrine tumors: a safe approach for radical resection. *Ann Surg*. 2008 Apr;247(4):659-65.
91. Leboulleux S, Dromain C, Vataire AL, Malka D, Aupérin A, Lumbroso J, Duvillard P, Elias D, Hartl DM, De Baere T, Guigay J, Schlumberger M, Ducreux M, Baudin E. Prediction and diagnosis of bone metastases in well-differentiated gastro-entero-pancreatic endocrine cancer: a prospective comparison of whole body magnetic resonance imaging and somatostatin receptor scintigraphy. *J Clin Endocrinol Metab*. 2008 Aug;93(8):3021-8.
92. Pavel ME, Hainsworth JD, Baudin E, Peeters M, Hörsch D, Winkler RE, Klimovsky J, Lebwohl D, Jehl V, Wolin EM, Oberg K, Van Cutsem E, Yao JC; RADIANT-2 Study Group. Everolimus plus octreotide long-acting repeatable for the treatment of advanced neuroendocrine tumours associated with carcinoid syndrome (RADIANT-2): a randomised, placebo-controlled, phase 3 study. *Lancet*. 2011 Dec 10;378(9808):2005-12.
93. Walter T, Brix-Benmansour H, Lombard-Bohas C, Cadiot G. New treatment strategies in advanced neuroendocrine tumours. *Dig Liver Dis*. 2012;44:95-105.
94. Weatherstone K, Meyer T. Streptozocin-based chemotherapy is not history in neuroendocrine tumours. *Target Oncol*. 2012 Sep;7(3):161-8.